

Catheter Exchange Techniqueを用いたBalloon-assisted Coil Embolizationにて、治療し得た広頸大型破裂脳底動脈瘤の1例

伊藤英道¹⁾ 森嶋啓之¹⁾ 小野寺英孝¹⁾ 和久井大輔¹⁾
吉田 浩²⁾ 榊原陽太郎²⁾ 田口芳雄²⁾ 橋本卓雄¹⁾

Balloon-assisted Coil Embolization with Catheter Exchange Technique for Ruptured Wide-necked Large Basilar Tip Aneurysm : Case Report

Hidemichi ITO¹⁾ Hiroyuki MORISHIMA¹⁾ Hidetaka ONODERA¹⁾ Daisuke WAKUI¹⁾
Hiroshi YOSHIDA²⁾ Yohtarō SAKAKIBARA²⁾ Yoshio TAGUCHI²⁾ Takuo HASHIMOTO¹⁾

1) Department of Neurosurgery, St.Marianna University School of Medicine

2) Department of Neurosurgery, St.Marianna University School of Medicine, Yokohama City Seibu Hospital

●Abstract●

Objective: Use of a catheter exchange technique for wide-necked large basilar tip aneurysms in which placement of a balloon catheter across the aneurysmal neck is difficult is described.

Case Report: A 71-year-old woman presenting with severe headache and vomiting was diagnosed with a subarachnoid hemorrhage by CT on admission. Preoperative angiography indicated a large saccular aneurysm at the tip of the basilar artery, and coil embolization was performed. As the broad neck of the aneurysm was located between the basilar and left posterior cerebral arteries, a neck remodelling technique was necessary. However, placement of a balloon catheter was extremely complicated, and endovascular treatment failed, despite the use of different kinds of microguidewires and microcatheters on the first attempt. On the second attempt, a catheter exchange technique was used and the balloon catheter was able to be easily positioned. Successful embolization was achieved using the neck remodelling technique.

Technique: First, a soft microcatheter was navigated through the basilar artery to the left posterior cerebral artery using a flexible microguidewire. Tips of the microguidewire and microcatheter were advanced to the distal part of the left posterior cerebral artery for stable positioning. The microguidewire was then exchanged for a long microguidewire, which was advanced into the microcatheter. The microcatheter was then removed over the wire. Next, a balloon catheter was advanced over the long microguidewire and positioned. Finally, coil embolization was achieved safely in the aneurysmal sac using the neck remodelling technique.

Conclusion: A technique to bypass the aneurysmal neck to perform balloon-assisted endovascular treatment of large aneurysms with broad necks in which other methods fail to obtain access distal to the aneurysm was described. For cases in which placement of a balloon catheter is difficult, the catheter exchange technique is considered to be highly effective.

●Key Words●

basilar tip aneurysm, catheter exchange technique, coil embolization, neck remodeling technique, wide-necked aneurysm

1) 聖マリアンナ医科大学 脳神経外科

2) 聖マリアンナ医科大学 横浜市西部病院 脳神経外科

<連絡先: 伊藤英道 〒216-8511 神奈川県川崎市宮前区菅生2-16-1 E-mail: hdmcito@marianna-u.ac.jp>

(Received April 10, 2008 : Accepted September 12, 2008)

緒言

近年の脳動脈瘤治療における器材の発達が目覚ましく、従来治療困難とされた症例に対しても治療が可能となってきた。特に広頸動脈瘤においては塞栓術の積極的な適応はないとされてきたが、バルーンカテーテルを用いたneck remodeling techniqueの併用により塞栓術

成功例が多数報告されるようになった^{6,8)}。また、より柔軟なバルーンカテーテルの開発により、動脈分岐部瘤や親動脈が太い場合に対しても十分に対応できるようになった^{3,5,9)}。しかし、バルーンカテーテルの誘導が困難な状況が少なくないことは解決されるべき問題である。今回われわれはバルーンカテーテルの留置困難な広頸大型脳底動脈瘤の1例を経験したので報告する。

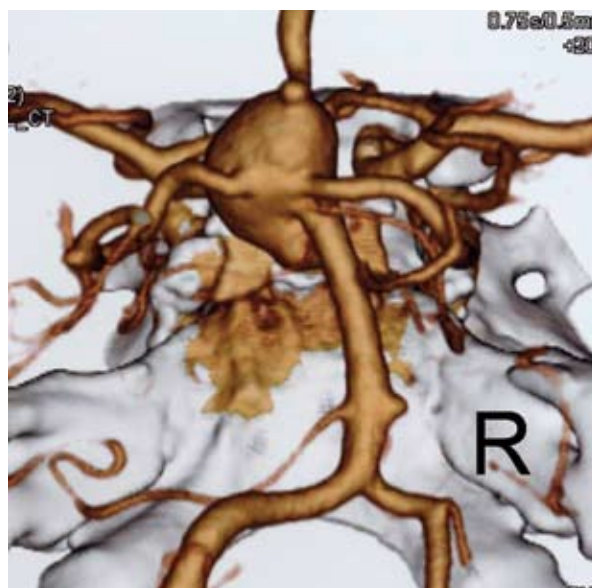


Fig. 1 3D-CT angiogram shows a wide-necked large basilar tip aneurysm with a bleb. Its broad neck is located between the basilar and left posterior cerebral arteries.

症例呈示

患者：71歳，女性。

主訴：突然の頭痛，嘔吐。

既往歴・生活歴：特記すべきことなし。

家族歴：兄がくも膜下出血にて死亡した。

現病歴：2007年3月9日，頭痛，嘔気が出現。翌日，自宅を訪れた友人が倒れている患者を発見し，当院へ救急搬送となった。

入院時神経学的所見：GCS E3 V3 M6，瞳孔不同はなく，対光反射迅速で，明らかな麻痺も認めず，その他の神経学的異常所見も見られなかった。

神経放射線学的所見：頭部CTにてびまん性のくも膜下出血，脳底槽に径15mmの高吸収域を示す円形病変を認めた。造影CTにおいて円形病変は一様に強く造影され，大型脳動脈瘤破裂によるくも膜下出血と診断した。3D-CTアンギオグラフィーにて詳細な形態評価が可能であった。動脈瘤は最大径15mm，最小径10mmの大型脳底動脈先端部瘤であり，脳底動脈から左後大脳動脈にかけて6mmの広い頸部を有し，上方へ突出するblebを伴う瘤であった (Fig. 1)。

第2病日，高齢者でかつ，後頭蓋窩病変であることより，血管内治療によるコイル塞栓術を選択した。

まず血管内治療に先立ち，脳血管撮影を行った。動脈瘤頸部は脳底動脈から左後大脳動脈，特にP1 segment

に渡って広く存在する大型脳底動脈瘤であった (Fig. 2)。治療戦略として，バルーンカテーテルを用いたneck remodeling techniqueが必須であると考えた。引き続き，血管内治療に移行した。

血管内治療①：全身麻酔下，右大腿動脈穿刺にて6Fr ガイディングカテーテル (Envoy, Cordis, Johnson & Johnson, Miami, FL, USA) を左椎骨動脈へ誘導した。瘤の頸部は6mmであるため，十分にカバーできるようにバルーン長が10mmのHyperGlide balloon (eV3 Neurovascular, Irvine, CA, USA) を選択し，マイクロガイドワイヤー (X-pedion, eV3 Neurovascular) にて誘導を試みるも，非常に困難であった。次に，マイクロガイドワイヤーをGT guidewire double angle (Terumo, Kanagawa, Japan) に変更し，再度アプローチを行ったが不可能であった。原因は動脈瘤が左後大脳動脈に騎乗するように存在しているため，マイクロガイドワイヤーが脳底動脈先端部より瘤内へ誘導されてしまうことと，左後大脳動脈近位部へは誘導できても遠位部までは十分に到達できず，balloon catheterを誘導する際にはガイドワイヤーの保持ができなかったためである。また，P1 segment に存在する広頸動脈瘤であるため，正常径であるP2 segmentまでの距離が長いことも誘導困難を導いた因子であった。マイクロガイドワイヤーを瘤内でUターンさせてP2 segmentへ到達させる方法もあるが，破裂動脈瘤壁へのストレスが大きく，再出血の可能性を

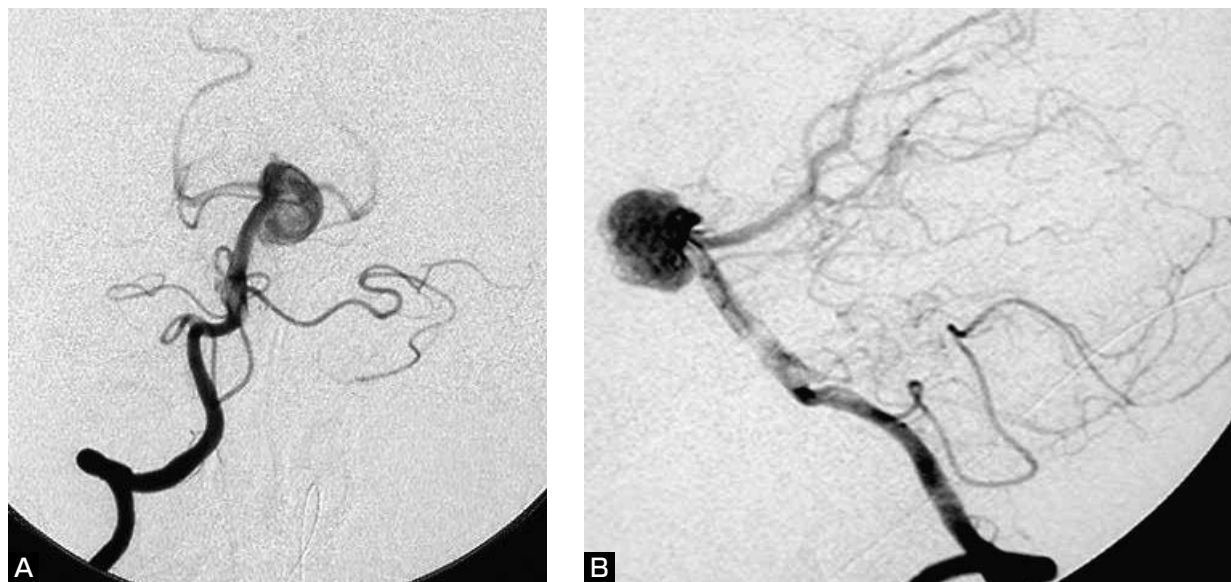

Fig. 2 Preoperative right vertebral angiograms show a wide-necked large basilar tip aneurysm.
 A : Anteroposterior projection B : Lateral projection

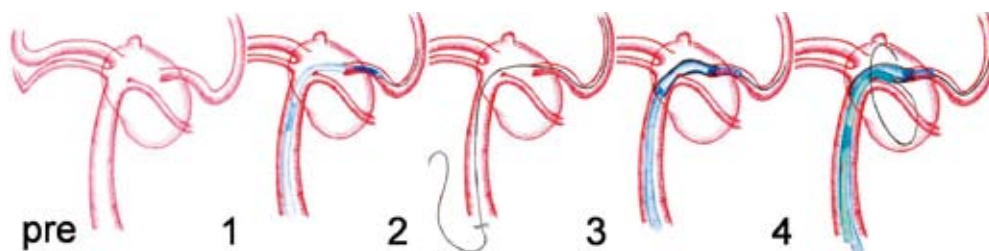


Fig. 3 Illustrations show the preoperative working angle. The procedure are as follows:
 1 : A microcatheter is advanced into the left posterior cerebral artery using the microguidewire (0.014 inch).
 2 : The microguidewire is exchanged for a long wire (0.010 inch). The microcatheter is then removed over the wire.
 3 : A balloon catheter is advanced over the long wire and positioned between the basilar and left posterior cerebral arteries.
 4 : The balloon catheter is inflated across the neck of the aneurysm and the coil are deposited in the aneurysmal sac.

考慮して行わなかった。本例に対し、neck remodeling techniqueを併用せずにコイルのみの塞栓術を行うことは左後大脳動脈の閉塞や血栓塞栓症の危険性が高いと考えられたため、一旦治療は中止とし、鎮静下に管理を施行した。

第11病日、neck remodeling balloon誘導のため、catheter exchange techniqueを戦略として再手術を行った。

血管内治療②: 全身麻酔下、左大腿動脈に5Fr のintroducing sheathを留置した。その後にヘパリン5,000IUを投与し、ACTを術前値の2倍に保った。5Fr のガイディングカテーテル (Guider, Boston Scientific, Natick, MA, USA) を右椎骨動脈へ挿入し、まず、操作性に富むマイクロガ

イドワイヤー (Synchro-14, Boston Scientific) と先端が45°にshapingされたマイクロカテーテル (Excelsior-1018, Boston Scientific) を使用して脳底動脈から左後大脳動脈へ誘導を試みたところ、比較的容易に遂行できた (Fig. 3-1)。その際、マイクロカテーテルをできるだけ左後大脳動脈の遠位部まで誘導し、マイクロカテーテル自体の安定性を得た。次に、マイクロガイドワイヤーのみを抜き取り、代わりにexchange用マイクロガイドワイヤー (X-celerator-10, 300cm, eV3 Neurovascular) をマイクロカテーテルに通し、次にマイクロカテーテルのみを抜き去した (Fig. 3-2)。この時点で、exchange用マイクロガイドワイヤーのみが左後大脳動脈遠位部まで留置されて

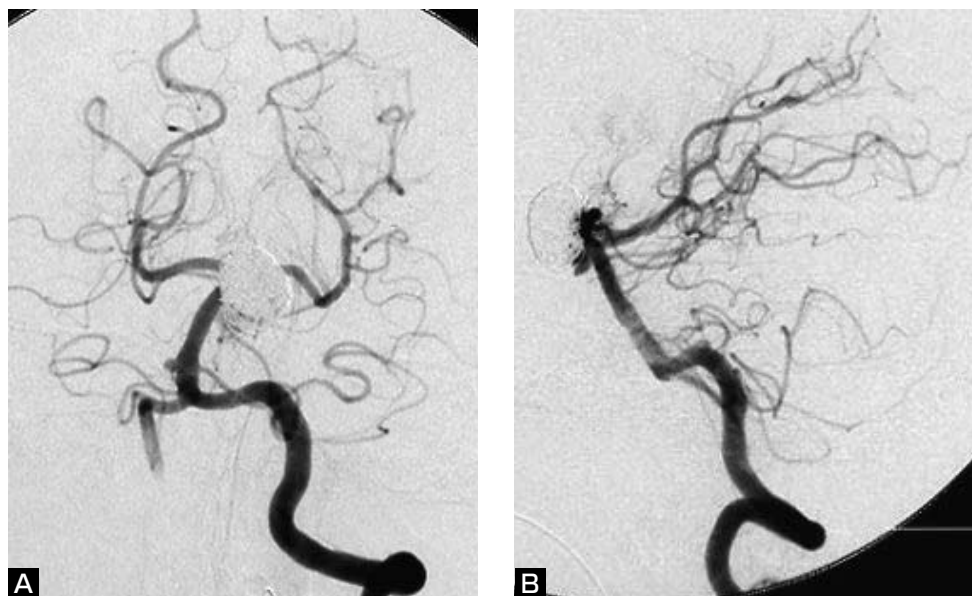


Fig. 4 Postoperative angiograms show the neck remnant in the obliterated aneurysm with GDCs. The basilar and bilateral posterior cerebral arteries remain intact.
A : Anteroposterior projection B : Lateral projection.

いることになる。最後に、exchange用マイクロガイドワイヤーを軸にneck remodeling balloon (HyperGlide balloon, 4 mm×10mm) を誘導し、balloonの部分が瘤頸部を十分にカバーできるように、脳底動脈から左後大脳動脈にかけて位置するように留置した (Fig. 3-3)。

そして、改めて右大腿動脈に6Fr introducing sheath を留置し、6Fr のガイディングカテーテル (Guider, Boston Scientific)、マイクロガイドワイヤー (Synchro-14, Boston Scientific) とマイクロカテーテル (Excelsior-1018, Boston Scientific) を使用して左側椎骨動脈を経て動脈瘤内へapproachした (Fig. 3-4)。本例は大型動脈瘤であるため、18タイプのコイルにてframing を行う方針であった。そのために、18タイプのコイルデリバリー可能なマイクロカテーテルを選択した。

動脈瘤は、脳底動脈の上方から前方へ覆い被る形態であった。また、左方へも偏移しているため、脳血管撮影上で動脈瘤頸部を鮮明に描出するworking angleの選択は非常に困難であった。そこでneck remodeling techniqueの使用のうえ、biplane DSAにて動脈瘤全体を見渡し、コイルの巻き方を評価することができる正面像と、脳底動脈先端部、両側後大脳動脈、両側上小脳動脈の起始部が描出される側方像を併用し、動脈瘤頸部のスペースを十分確保する計画で塞栓術に臨んだ。

Guglielmi detachable coil (GDC) 挿入時にはballoon

をinflateし、まずGDC-18 2D (12mm×30cm) にてframingを行った。その後、GDC-10 2D (10mm×30cm) を4本、GDC-10 2D (9 mm×30cm) を2本、GDC-10 2D (7 mm×25cm) を2本、GDC-18 soft (6 mm×15cm) を1本、GDC-10 2D (6 mm×20cm) を3本使用して塞栓した。それぞれのcoil detach前にballoonをdeflateし、その際に瘤内からコイルの逸脱や移動が見られる場合には再度balloonをinflateし、塞栓をやり直した。Balloonをdeflateしても瘤内からコイルが逸脱せず、各コイルの形状の安定が得られた時点でdetachを行った。

この時点の脳血管撮影で、動脈瘤頸部のスペースは十分に保たれ、blebは完全に消失した。また、動脈瘤の後下方の一部が描出されていたが、その部分はout flow zoneであり、これ以上のコイル挿入は瘤外への逸脱や、母血管を閉塞する可能性があったため、前述のように使用コイル合計13本、total length 335cm、塞栓率24.8%にて手技を終了した (Fig. 4)。

術後、アルゴトロバン、クロピドグレルの投与を行い、他の合併症を認めずに経過した。また、術後2週間、1ヵ月後の頭部MRAでは、残存した動脈瘤の形態の変化は認めず、母血管の内腔も保たれていた。入院3ヵ月後、自立歩行可能となるが失見当識、四肢の筋力低下を後遺し、他院へ転院となった。

塞栓終了1年後の脳血管撮影では、残存動脈瘤の後下

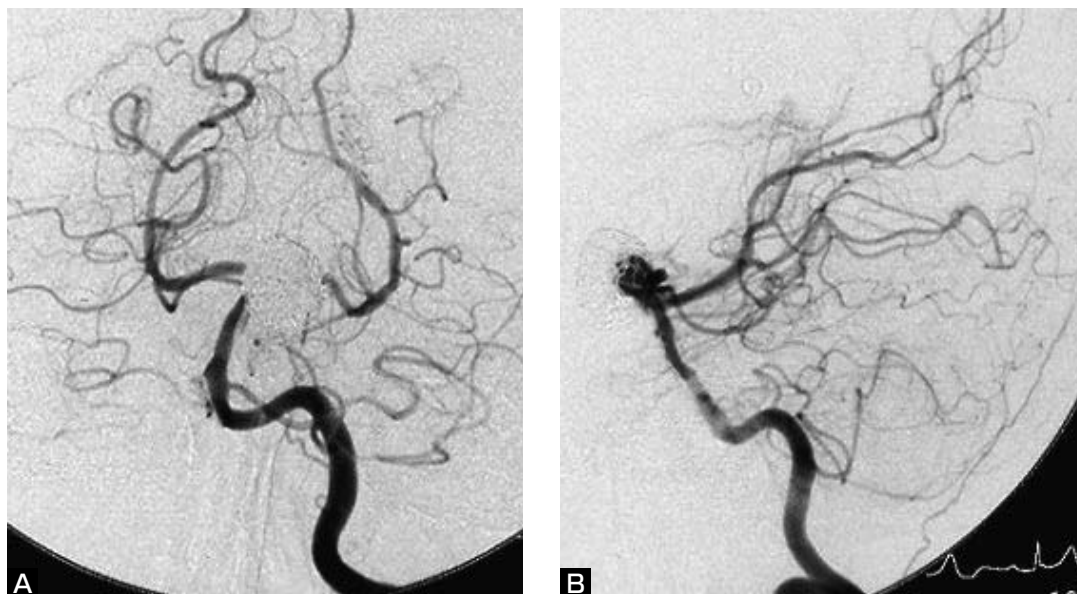

Fig. 5 Left vertebral angiograms obtained one year after embolization show a slight enlargement of the neck remnant. blood flow in the basilar artery and bilateral posterior cerebral arteries is preserved, and the lower part of the aneurysm is obliterated.
A : Anteroposterior projection B : Lateral projection.

方部分の血栓化が認められた。母血管の描出も良好であったが、頸部からの瘤増大が若干認められたため、今後とも定期的に観察を行っていく予定である。

考 察

本例は広頸動脈瘤であるため、治療戦略にneck remodeling techniqueを必須とした1例である。脳底動脈先端部瘤のようなterminal typeの動脈瘤へのneck remodeling techniqueは、より柔軟なバルーンカテーテルであるHyperForm occlusion balloon system (eV3 Neurovascular)の開発によりほぼ解消されたといえる²⁾。手技上の注意点として、バルーンを拡張させた時にバルーンカテーテル自体が容易に移動してしまうことがあり、これを予防するためにはマイクロガイドワイヤーを十分遠位側へ到達させる必要がある。しかし、本例のような動脈分岐部における大型かつ広頸な動脈瘤においては、アクセスする母血管と分岐血管の角度、瘤遠位側の正常血管までの距離によりバルーンカテーテルは勿論のこと、ガイドワイヤーをも留置させるのに困難であることが少なくない。これはHyperForm balloonのみならずHyperGlide balloonにも共通する問題である。

Cerkirgeらの報告にある¹⁾、ガイドワイヤーとバルーンカテーテルを動脈瘤内で1回転させて動脈末梢側へ誘導し、バルーンを拡張させてカテーテルを引き戻す手技

もあるが、破裂動脈瘤壁へのストレスを考慮すると安易に選択する方法ではない。また、HyperGlide balloonに付属しているマイクロガイドワイヤー (X-pedion, eV3) はトルクの伝達が不十分な点がすでに指摘されており、操作の際に難渋することがある³⁾。そこで、われわれは操作性に富むマイクロガイドワイヤーと先端形成したマイクロカテーテル、およびlong microguidewireを利用したcatheter exchange techniqueにてバルーンカテーテルを誘導し、良好な結果を得ることができた。初回治療の際、バルーンカテーテルの誘導が非常に困難となることを予想できず、catheter exchange techniqueのためのdeviceを準備しなかった点はわれわれの反省すべき点である。

本症例において注意した点は、カテーテルのexchange、特に柔軟性、追従性に乏しいballoon catheterの誘導の際に、ガイドワイヤーが左後大脳動脈からの落下や、瘤内へのたわみを形成してしまうことである。そのため、exchange用マイクロガイドワイヤーを可能な限り左後大脳動脈の遠位側まで到達させておくことが重要である。また、catheter exchange techniqueにより操作は煩雑となり、ガイドワイヤーの落下や末梢側へのjumpingなど、予期せぬaccidentが起こる可能性がある。予防策として、弱拡大とした透視モニターにガイドワイヤー遠位端からガイディングカテーテルの先端までを含め、常にガイド

ワイヤーの位置、形態を見渡せる状態で、操作を行うことが重要である。

本例は大型動脈瘤であり、脳底動脈、左後大脳動脈の2枝に渡って広い頸部を有している。さらに、両側上小脳動脈の起始部も隣接していることから、鮮明な瘤頸部の描出は不可能でありworking angleの選択が困難であった。塞栓術の際、瘤頸部のスペースを安全に確保するために、neck remodeling technique は勿論であるが、biplane DSAによる側方透視は非常に有用であった。また、より確実に瘤頸部を確保するために、ソーセージ状に拡張するHyperGlide balloonではなく、コンプライアントでスペースの形に忠実にフィットするHyperForm balloonを選択することも検討した。実際、terminal typeである脳底動脈先端部瘤に対する塞栓術にはHyperForm balloonを使用することが一般的である。しかし、HyperForm balloonにはバルーン径が4 mm、7 mmの2種類あるが、いずれもバルーン長は7 mmである。一方、HyperGlide balloonのバルーン径は4 mmのみであるが、バルーン長は10mm, 15mm, 20mm, 30mmの4種が揃っており、より長い病変への対応が可能である。本例のような6 mmの広頸な動脈瘤に対して、瘤頸部を含めた母動脈の近位側から遠位側、すなわち脳底動脈から左後大脳動脈までバルーン長が7 mmのHyperForm balloonで十分にカバーすることが可能か否かに疑問があったため、バルーン長が10mmのHyperGlide balloonを選択した。

コイルの選択に関しては、塞栓の際に母血管を形成すべく、コイル径が大きいもの、可能な限りコイル長が長いものを選択し、瘤内コイルの安定化を得ることも重要である。

今回、われわれはHyperGlide balloon occlusion systemを使用する際の留置困難例に対しcatheter exchange techniqueにて誘導可能となった1例を経験した。将来、動脈瘤用自己拡張型頭蓋内ステントが本邦へ導入されれば、さらに動脈瘤に対する治療適応が広がり、バルーン支援でも治療困難なbody/neck ratioが1未満の広頸動脈瘤にも塞栓可能となるであろう^{4,7)}。また、最近では本

例のような広頸脳底動脈瘤に対し、内頸動脈から後交通動脈を経由した頭蓋内ステントを両側後大脳動脈に渡って留置し、塞栓術を施行し得た報告例も見られる²⁾。そのような症例に対し、ステントの誘導が困難な場合にも、この手技が同様に応用できるものと考えられる。脳血管内治療において今後もdeviceは発展するが、そのdeviceを使いこなす知識と工夫、手技の習熟がわれわれに求められる。

文 献

- 1) Cekirge SH, Yavuz K, Geyik S, et al: HyperForm balloon-assisted endovascular neck bypass technique to perform balloon or stent-assisted treatment of cerebral aneurysms. *AJNR* 28:1388-1390, 2007.
- 2) Cross DT 3rd, Moran CJ, Derdeyn CP, et al: Neuroform stent deployment for treatment of a basilar tip aneurysm via a posterior communicating artery route. *AJNR* 26:2578-2581, 2005.
- 3) 江面正幸, 松本康史, 高橋 明: HyperForm occlusion balloon system を使用した脳動脈瘤の瘤内塞栓術. *脳卒中の外科* 34:270-273, 2006.
- 4) Fiorella D, Albuquerque FC, Han P, et al: Preliminary experience using the Neuroform stent for the treatment of cerebral aneurysms. *Neurosurgery* 54:6-17, 2004.
- 5) Lubicz B, Leclerc X, Gauthier JY, et al: HyperForm remodeling-balloon for endovascular treatment of wide-neck intracranial aneurysms. *AJNR* 25:1381-1383, 2004.
- 6) Moret J, Cognard C, Weill A, et al: The "Remodeling Technique" in the treatment of wide neck intracranial aneurysms. *Intervent Neuroradiol* 3:21-35, 1997.
- 7) Pumar JM, Blanco M, Vazquez F, et al: Preliminary experience with Leo self-expanding stent for the treatment of intracranial aneurysms. *AJNR* 26:2573-2577, 2005.
- 8) Takahashi A, Ezura M, Yoshimoto T: Broad neck basilar tip aneurysm treated by neck plastic intraaneurysmal GDC embolization with protective balloon. *Intervent Neuroradiol* 3:167-170, 1997.
- 9) 輿那覇博克, 兵頭明夫, 稲次忠介, 他: HyperForm balloon を用いた remodeling technique を併用した脳動脈瘤の塞栓術. *脳卒中の外科* 34:428-433, 2006.

要 旨

【目的】 バルーンカテーテルの誘導、留置困難な広頸大型脳底動脈瘤の症例に対する catheter exchange technique の有用性を報告する。**【症例】** くも膜下出血にて発症した71歳の女性。出血源である広頸脳底動脈瘤へのコイル塞栓術を施行した。瘤頸部は脳底動脈から左後大脳動脈に渡って広く存在するため、治療において neck remodeling technique が必須であった。しかし、バルーンカテーテルの誘導は困難であったため、初回の血管内治療は trial で終わった。2回目の治療時には、catheter exchange technique の併用によりバルーンカテーテルは留置可能となり、適切な塞栓術を行うことができた。**【結論】** バルーンカテーテルの誘導、および留置困難な症例に対し、catheter exchange technique は有用な手技であると考えられた。