

遺残左上大静脈経由で行った横-S 状静脈洞硬膜動静脈瘻に対する経静脈的塞栓術

見崎孝一 内山尚之 毛利正直 河原庸介 林 裕 濱田潤一郎

Transvenous embolization of transverse-sigmoid sinus dural arteriovenous fistula via persistent left superior vena cava approach

Kouichi MISAKI Naoyuki UCHIYAMA Masanao MOHRI Yosuke KAWAHARA
Yutaka HAYASHI Jun-ichiro HAMADA

Department of neurosurgery, Kanazawa University

金沢大学 脳神経外科

(Received January 9, 2012 : Accepted January 31, 2012)

<連絡先 : 見崎孝一 〒920-8641 石川県金沢市宝町 13-1 E-mail : misaki@ns.m.kanazawa-u.ac.jp >

緒言

遺残左上大静脈 (persistent left superior vena cava) は 0.3~0.5% の頻度で見られ、胸部で最も頻度が高い静脈奇形である¹⁾。血管内治療で左内頸静脈へアプローチする際には上大静脈から左無名静脈を経由するが、遺残左上大静脈を有する症例ではこの左無名静脈が存在しないことがある。このような解剖学的特徴を有する硬膜動静脈瘻に対して遺残左上大静脈経由で経静脈的塞栓術を行った症例を報告する。

症例呈示

症例 : 79 歳, 女性.

主訴 : ふらつき

病歴 : 徐々に増悪する小脳失調によるふらつきを認め、MRI で小脳浮腫を伴う硬膜動静脈瘻と診断され治療目的に入院した。血管撮影では右中硬膜動脈や後頭動脈から右横-S 状静脈洞に流入した血液が右後頭葉と小脳半球の皮質静脈へ逆流していた。右 S 状静脈洞の下半分は 20 年前に部分摘出された髄膜腫で占拠され閉塞していた。

血管内手術

最初に右内頸静脈から S 状静脈洞へ至る経静脈的塞栓

術を試みたが、腫瘍によって閉塞している静脈洞を通過できなかった。次に左横静脈洞を経由した対側からの塞栓術を行う方針とした。左内頸静脈に到達するために上大静脈から左無名静脈へ進もうとしたが左無名静脈が発見できなかった。左側へのルートを心臓の高さで探ると、右心房から続く遺残左上大静脈経由で左内頸静脈へ到達することができた。このアプローチで病変部へマイクロカテーテルを進めて経静脈的塞栓術を行った。治療後に小脳失調が改善して独歩可能となり自宅へ退院した。

左上腕静脈から造影剤を注入した三次元 CT 血管撮影 (Fig. 1A) では左胸郭内を走行する遺残左上大静脈を認めた。この画像から動脈成分を除くと (Fig. 1B) 遺残左上大静脈が右心房に接続しており、左右の上大静脈の間に左無名静脈が存在しないことが確認された。

考察

胎生期の頭部からの静脈血は左右両側にある前主静脈 (anterior cardinal vein) が尾側から上行する後主静脈 (posterior cardinal vein) と合流し、総主静脈 (common cardinal vein) になって心臓へ戻る構造になっている。右前主静脈の尾側と右総主静脈は後に上大静脈になるが、左上前静脈の無名静脈より尾側および左総主静脈は退化して、“ligament of Marshall” となる¹²⁾。この退化が起こらないと遺残左上大静脈となるが、通常無症状で

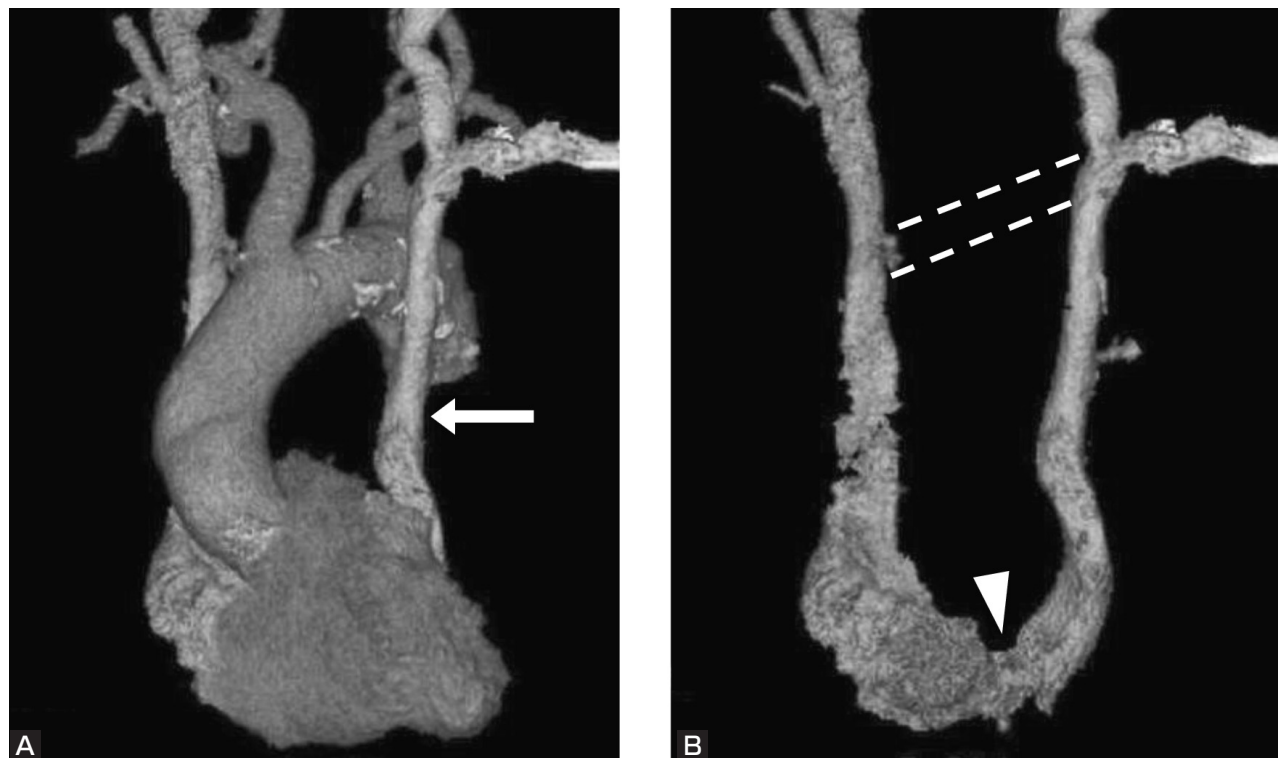


Fig. 1
Three-dimensional reconstruction of the multi-detector computed tomographic contrast-enhanced image injected into a left arm vein. (A) The persistent left superior vena cava (PLSVC) descending on the left side of the thorax is shown (arrow). Without arterial contrast media, the image (B) shows that the PLSVC empties into the right atrium (arrowhead) in the absence of the innominate veins between the bilateral superior vena cava (dotted lines).

ある。遺残左上大静脈を有する症例の65%は左無名静脈が存在しないか低形成であると報告されている³⁾。このような左無名静脈の存在しない遺残左上大静脈の症例で経静脈的塞栓術を行う場合には、遺残左上大静脈を経由して左内頸静脈へアプローチするのが必須となる。上大静脈から左無名静脈に入れない場合には、より低い心臓の位置で左側へのルートを探ってみることが重要であると考えられた。

文 献

- 1) Campbell M, Deuchar DC: The left-sided superior vena cava. *Br Heart J* **16**:423-439, 1954.
- 2) Fang CC, Jao YT, Han SC, et al: Persistent left superior vena cava: multi-slice CT images and report of a case. *Int J Cardiol* **121**:112-114, 2007.
- 3) Webb WR, Gamsu G, Speckman JM, et al: Computed tomographic demonstration of mediastinal venous anomalies. *AJR* **139**:157-161, 1982.