１）症例報告

２）難治性鼻出血で発症し，経動脈塞栓術を施行した上顎洞部外傷性動脈瘤の一例

３）林健太郎，松尾義孝，林 之茂，白川 靖，上之郷眞木雄

４）佐世保市立総合病院脳神経外科

５）連絡先
林健太郎
佐世保市立総合病院脳神経外科
〒857-8511
長崎県佐世保市平瀬町 9-3
Tel: 0956-24-1515
Fax: 0956-22-4641
E-mail: kentaro@hospital.sasebo.nagasaki.jp

６）Traumatic pseudoaneurysm in maxillary sinus presenting ~~with~~ intractable epistaxis: a case report of transarterial embolization

Kentaro Hayashi, Yoshitaka Matsuo, Yukishige Hayashi, Kiyoshi Shirakawa, Makio Kaminogo
Department of Neurosurgery, Sasebo city general hospital, Sasebo, Japan
9-3 Hirase-machi, Sasebo-city 857-8511, Japan
Tel: 0956-24-1515
Fax: 0956-22-4641
E-mail: kentaro@hospital.sasebo.nagasaki.jp

７）Key words; head injury, blow out fracture, pesudoaneurysm, epistaxis

８）本論文を日本脳神経血管内治療学会機関誌「JNET Journal of Neuroendovascular Therapy」に投稿するにあたり，筆頭著者，共著者によって，国内外の他雑誌に掲載ないし投稿されていないことを誓約致します.

要旨

目的：骨折を伴うような頭部顔面外傷により外頚動脈系に偽性動脈瘤が形成されると，大量の鼻出血をきたすことがある．今回われわれは眼窩吹き抜け骨折後の外傷性動脈瘤により，断続的な鼻出血を来たした症例を経験した．外傷性動脈瘤の病態と治療について文献的考察を加える．

症例：91 歳男性．転倒し，右眼窩吹き抜け骨折を受傷した．保存的加療を受けた．その後，断続的に大量の鼻出血をきたし，鉄剤などの内服加療を受けていた．6 カ月後に鼻出血が続くため，耳鼻科を受診し，右鼻腔に拍動性の腫瘤を認め，血管病変が疑われ，当科に紹介となった．神経学的には異常を認めなかったが，著明な貧血を認め，輸血を行った．頭部 CT では右上顎洞を充満する腫瘤を認め，造影 CT にて腫瘤の一部は増強された．血管造影で右顎動脈の分枝より 8mmX10mmX15mm 大の偽性動脈瘤が描出された．引き続き，経動脈塞栓術を施行した．マイクロカテーテルを動脈瘤の直前まで進め，液体塞栓物質にて塞栓した．術後，鼻出血はみられなくなり，貧血は改善した．

結論：頭部顔面外傷の既往を有する鼻出血においては外傷性動脈瘤を鑑別する必要がある．血管内治療は外傷性動脈瘤に対して有効な治療であり，第一選択の治療である．

はじめに

骨折を伴うような頭部顔面外傷により外頚動脈系に偽性動脈瘤が形成されると，大量の鼻出血をきたすことがある．今回われわれは眼窩吹き抜け骨折後の偽性動脈瘤により，断続的な鼻出血を来たした症例を経験した．血管内治療により偽性動脈瘤を塞栓し，症状は改善した．症例を提示し，外傷性動脈瘤の病態と治療について文献的考察を加える．

症例

患者：91 歳男性

主訴：断続的な大量の鼻出血

既往歴：高血圧あり．軽度認知症がみられるも，自宅での生活は自立していた．

家族歴：特記すべきことなし．

現病歴：歩行中に転倒し，右眼窩の吹き抜け骨折を受傷した．近医にて保存的に加療を受けた．受傷後，3 ヶ月後より断続的に鼻出血をきたすようになった．内科で鉄剤を処方されたが，貧血が進行するため，耳鼻科を受診した．鼻腔内視鏡にて右鼻腔に拍動性の凝血塊を認め，喉頭に出血が流出していた（Fig. 1）．当科に紹介となった．

現症：血圧 140/70mmHg，脈拍 70 回/分，身長 160cm，体重 50kg.

神経学的所見：軽度認知症を認めたが，その他に異常を認めなかった．

血液検査所見：赤血球数 282X10^4/uL,ヘモグロビン 6.1g/dL,ヘマトクリット

20.4%，血小板数 261 X10^3/uL，白血球数 6530/uL

放射線学的所見：単純 CT では右上顎洞内を充満する腫瘤を認め，骨条件の CT では右眼窩吹き抜け骨折（陳旧性）と上顎洞内側壁の骨融解像を認めた．単相の造影 CT では腫瘤の上方に増強される 8mmX10mmX15mm 大の病変を認め，偽性動脈瘤が疑われた（Fig. 2）．MRI T2*像では辺縁に低信号を伴う高信号の腫瘤を認めた（Fig. 3）．MRA 元画像および MRA MIP 像では右内頚動脈の異常はみられず，右外頚動脈分枝の関与がうたがわれたが，偽性動脈瘤や責任血管は描出されなかった．

血管造影と血管内治療：濃厚赤血球を 4 単位輸血し，全身管理を行った後に確定診断のため，血管造影を施行した．4f シースを右総大腿動脈に挿入して，ハナフィー型エクセレント EN カテーテル，（4.2Fr/100 c m，ハナコ，日本）を用いて右総頚動脈を造影すると外頚動脈の分枝より動脈瘤が描出された．引き続き，経動脈塞栓術を行うことにした．4f シースを 6 f シースに交換し，ヘパリン化した．6f ガイディングカテーテル(Envoy; Codman & Shurtleff, Inc., Raynham, MA, USA)を右外頚動脈に挿入した．マイクロカテーテル(Renegade; Stryker, Natic, MA, USA)をガイドワイヤー（0.016 inch GT wire double angle; Terumo, Tokyo, Japan)を用いて右顎動脈に挿入した．顎動脈からの造影で偽性動脈瘤の描出を認めた（Fig. 4A, B）．責任血管は眼窩下動脈が疑われた．眼窩下動脈にマイクロカテーテルを進めた．選択的造影にて偽性動脈瘤より末梢の血管は描

出されず内頚動脈系との吻合はみられなかったため，誘発テストは行わなかった．25% n-butyl 2-cyanoacrylate (NBCA)にて塞栓した．偽性動脈瘤が塞栓されると責任血管の末梢側に NBCA が流出した（Fig. 4C, D）．近位側にも逆行してきたところで，注入を止めマイクロカテーテルを抜去した．NBCA の流出により末梢が明らかとなり，責任血管は眼窩下動脈と同定できた．術後の外頚動脈撮影では偽性動脈瘤は描出されなかった（Fig. 4E, F）．左右の総頚動脈撮影で偽性動脈瘤の描出がないことを確認し，手技を終了した．

術後経過：術後，神経学的には異常はみられなかった．鼻出血は消失し，貧血も改善傾向となった．単純 CT では右上顎洞部に NBCA と思われる高吸収域を認めた（Fig. 5）．右上顎洞部の腫瘤は縮小傾向となった．術後 12 日にリハビリテーション目的で他院に転院となった．

考察

頭部顔面外傷による外傷性動脈瘤は頭蓋内，頭蓋外に大別される．頭蓋内動脈瘤は血管の固定されている部位や大脳鎌などの周辺が多く，破裂すればくも膜下出血や脳内出血となる．頭蓋外動脈瘤は内頚動脈，外頚動脈系，椎骨動脈のいずれでもみられるが，内頚動脈は頭蓋底の骨折，椎骨動脈は頚椎の骨折などによることが多い．内頚動脈では経蝶形骨洞手術，放射線照射などによる医原性のこともある（1, 2）．

外頚動脈系の偽性動脈瘤は断続的な大量の鼻出血で発症することが多い（3, 4）．責任血管としては翼口蓋動脈，眼窩下動脈，歯槽動脈といった顎動脈部の分

枝が報告されている（4）．本例では眼窩吹き抜け骨折の受傷から 4 カ月経過して大量の鼻出血を断続的にきたし，著明な貧血となっていた．鼻出血は受傷から数週間～数ヶ月経過してみられることが多いが，血管壁の強度や周囲の骨組織の融解などの影響を受けるためと考えられている（5）．本例では右上顎洞を占拠する腫瘤を認め，造影 CT では偽性動脈瘤の部分が造影されたが，周囲は造影されず，MRI ではヘモジデリンの沈着を伴い，肉芽腫様変化を伴っているものと考えられた． 一般に鼻出血は次第に重症化するが，初回出血で致死的なこともある（6）．

鼻出血の診断では，先ず耳鼻科的観察が行われるが，本例では内視鏡にて拍動性の腫瘤を認め，凝血塊が付着していた．出血は喉頭へ流れ込み，持続している所見であった．CT では陳旧性の眼窩吹き抜け骨折に加え，上顎洞を充満する腫瘤を認め，上顎洞壁の骨融解像を認めた．偽性動脈瘤や凝血塊による慢性的な圧迫の影響と考えられた．造影剤にて造影することで偽性動脈瘤が疑われ，診断に有用であった．MRI では右上顎洞内にヘモジデリンの沈着と思われる低信号を伴う病変を認めた．MRA では内頚動脈に異常を認めず，外頚動脈分枝の病変と思われたが，その同定は困難であった．外傷性動脈瘤の診断の gold standard はやはり血管造影であり（7），本例でも外頚動脈系の病変であることの診断がついた．マイクロカテーテルを進めて，選択的に造影することで眼窩下動脈の下眼窩裂を通過する部分から偽性動脈瘤を来していることが明らかになった．

頭蓋外の外傷性動脈瘤に対しては主に血管内治療が行われる．外頚動脈系の偽性動脈瘤に対しては粒子やコイルで責任血管や偽性動脈瘤を塞栓する方法が

とられる（4）．ただし，責任血管の近位部の閉塞では末梢からの逆行性の血流により偽性動脈瘤が再発する危険性がある．また，偽性動脈瘤のみの塞栓では，血栓などの周囲組織にコイルが埋没あるいは迷入したり，コイルなどの異物は対外に排出されようとする傾向があるために偽性動脈瘤の再発を来す危険性もある（4）．液体塞栓物質にて責任血管から偽性動脈瘤にかけて完全に塞栓するのが再発を防止する上で重要と思われる．ただし，外頚動脈系で，特に眼窩周囲の血管に液体塞栓物質を使用する際には内頚動脈や眼動脈への吻合，いわゆる dangerous anastomosis に液体塞栓物質が迷入する危険性がある．眼窩下動脈は顎動脈の third segment から分岐し，上顎洞後壁付近で前方に向かい，下眼窩裂より眼窩に入り，眼窩底を水平方向に前方に向かい，眼窩下溝に入る．眼窩下孔を通って，眼窩下縁の顔面皮下に出る（8）．眼窩下動脈は鼻背動脈や涙腺動脈を介して眼動脈と吻合があり，塞栓術に際しては注意する必要がある（9）．本例では塞栓前の血管造影では偽性動脈瘤より遠位部が描出されなかったが，NBCA 注入時に偽性動脈瘤がある程度塞栓されると遠位部の動脈に NBCA が流出し，その走行から眼窩下動脈と同定された．dangerous anastomosis の関与が強く疑われる場合には偽性動脈瘤から近位部の責任血管をコイルなどで塞栓せざるを得ない場合もある．外傷性動脈瘤をきたす血管破綻部位は一カ所であることが多いが，稀に多源性に出血を来していることもあるため（4），治療の終了時には内頚動脈系や対側からの側副血行がないかを確認しておく必要がある．

結語

頭部外傷後に鼻出血や貧血がみられたら，外傷性動脈瘤を生じている可能性がある．外頚動脈系の偽性動脈瘤に対しては動脈瘤の遠位部から近位部にかけて閉塞することが重要で，経動脈塞栓術は有効であった．また，塞栓後も他部位からの側副血行が生じることもあり，術後の経過観察が重要である．

利益相反なし

文献

1) Cinar C, Bozkaya H, Parildar M, et al. Endovascular Management of Vascular Injury during Transsphenoidal Surgery. Interv Neuroradiol. 2013;19:102-109.

2) Mak CH, Cheng KM, Cheung YL, et al. Endovascular treatment of ruptured internal carotid artery pseudoaneurysms after irradiation for nasopharyngeal carcinoma patients. Hong Kong Med J. 2013;19:229-236.

3) Sridharan R1, Low SF, Mohd MR, et al. Intracavernous internal carotid artery pseudoaneurysm. Singapore Med J. 2014;55:e165-e168.

4) Zhang Cw, Xie Xd, You C, et al. Endovascular treatment of traumatic pseudoaneurysm presenting as intractable epistaxis. Korean J Radiol. 2010;11:603-611.

5) Fontela PS, Tampieri D, Atkinson JD, et al. Posttraumatic pseudoaneurysm of the intracavernous internal carotid artery presenting with massive epistaxis. Pediatr Crit Care Med. 2006;7:260-262.

6) Chen D, Concus AP, Halbach VV, et al. Epistaxis originating from traumatic pseudoaneurysm of the internal carotid artery: diagnosis and endovascular therapy. Laryngoscope. 1998;108:326-331.

7) Feiz-Erfan I, Horn EM, Theodore N, et al. Incidence and pattern of direct blunt neurovascular injury associated with trauma to the skull base. J Neurosurg. 2007;107:364-369

8) 清末一路. 血管内治療のための血管解剖　外頚動脈. 学研メディカル秀潤社, 東京．P128-130, 2013

9) 小宮山雅樹．脳脊髄血管の機能解剖．メディカ出版，大阪．P376 2007

Figure legends

Fig. 1 Otolaryngological endoscopy

A pulsatile mass covered by clot (arrow) is seen at the right nasal cavity.

Fig. 2 CT

Postcontrast CT shows enhancement of a part of the mass with contrast medium (arrow). (A: axial image, B: coronal image, C: sagittal image).

Fig. 3 MRI

T2* image shows a high-intensity mass at the right maxillary sinus with low intensity ring indicating hemosiderin deposition.

Fig. 4 Carotid angiography and endovascular treatment

A, B: Selective-angiogram through the microcatheter shows a pseudoaneurysm originating from the infraorbital artery at the inferior orbital fissure (arrow). (A: A-P view, B: lateral view).

C, D: Images during N-butyl 2-cyanoacrylate (NBCA) injection to the infraorbital artery. NBCA flowed out to the orbital portion of the infraorbital artery (arrow) (C: A-P view, D: lateral view).

E, F: Post-treatment control angiography shows occlusion of the pseudoaneurysm. (E: A-P view, F: lateral view).

Fig. 5 follow-up CT

Precontrast CT demonstrates a high-density region indicating the NBCA embolization for the pseudoaneurysm (arrow).

Fig. 1

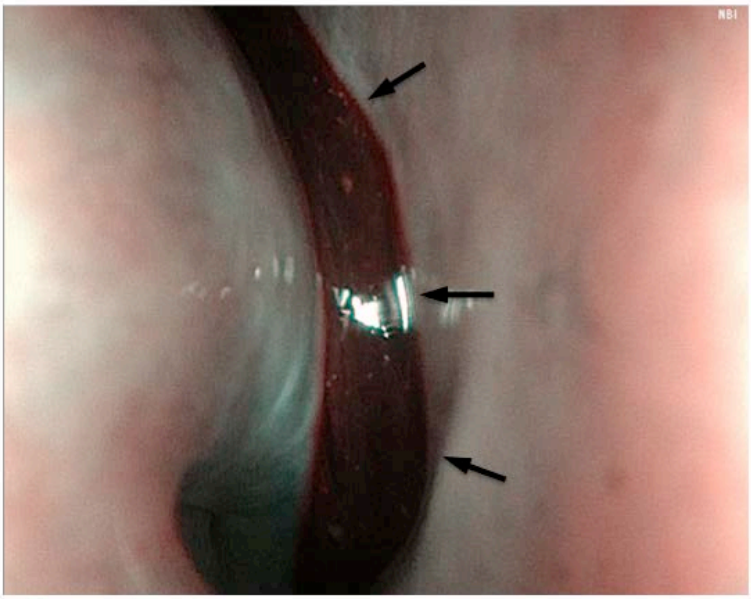

Fig. 2 A B C

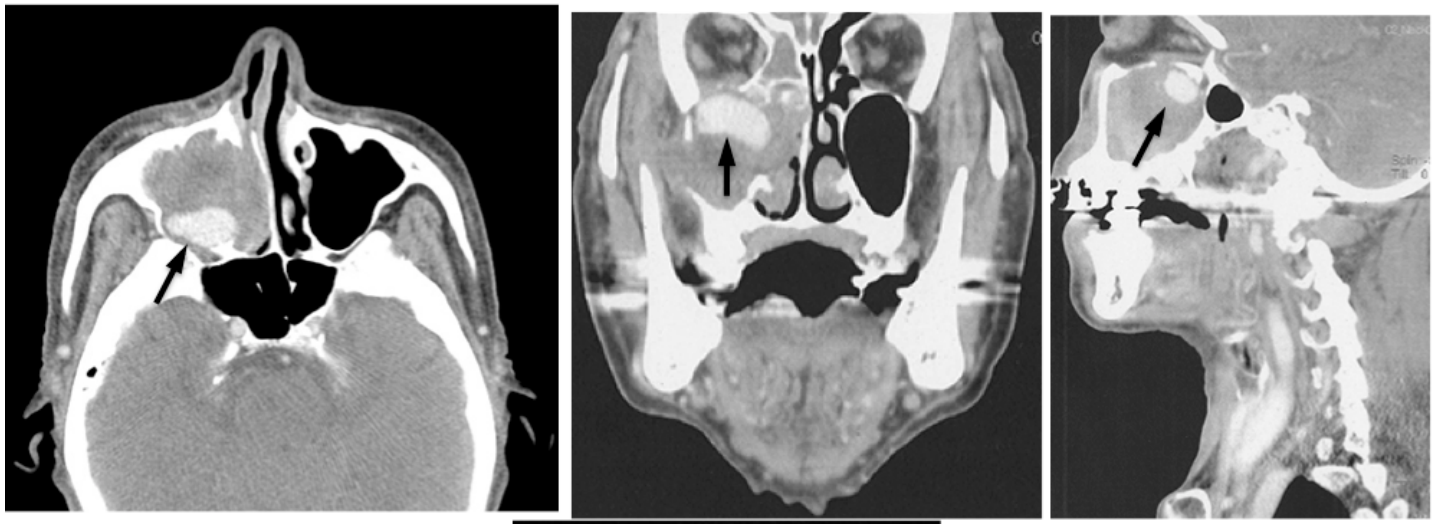

Fig. 3

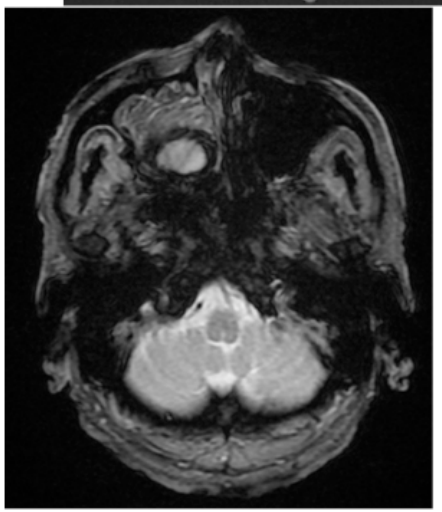

Fig. 4

A

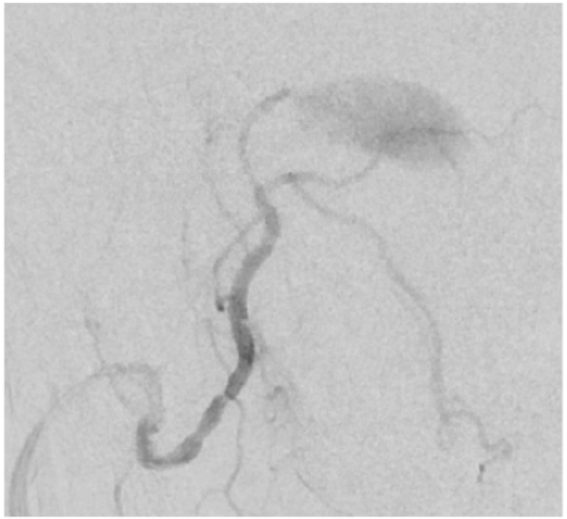

B

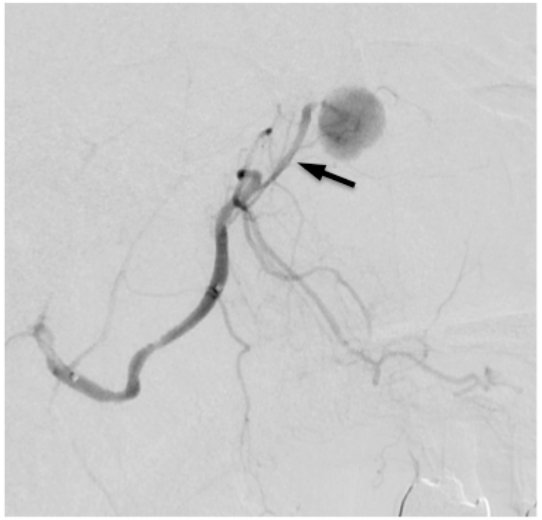

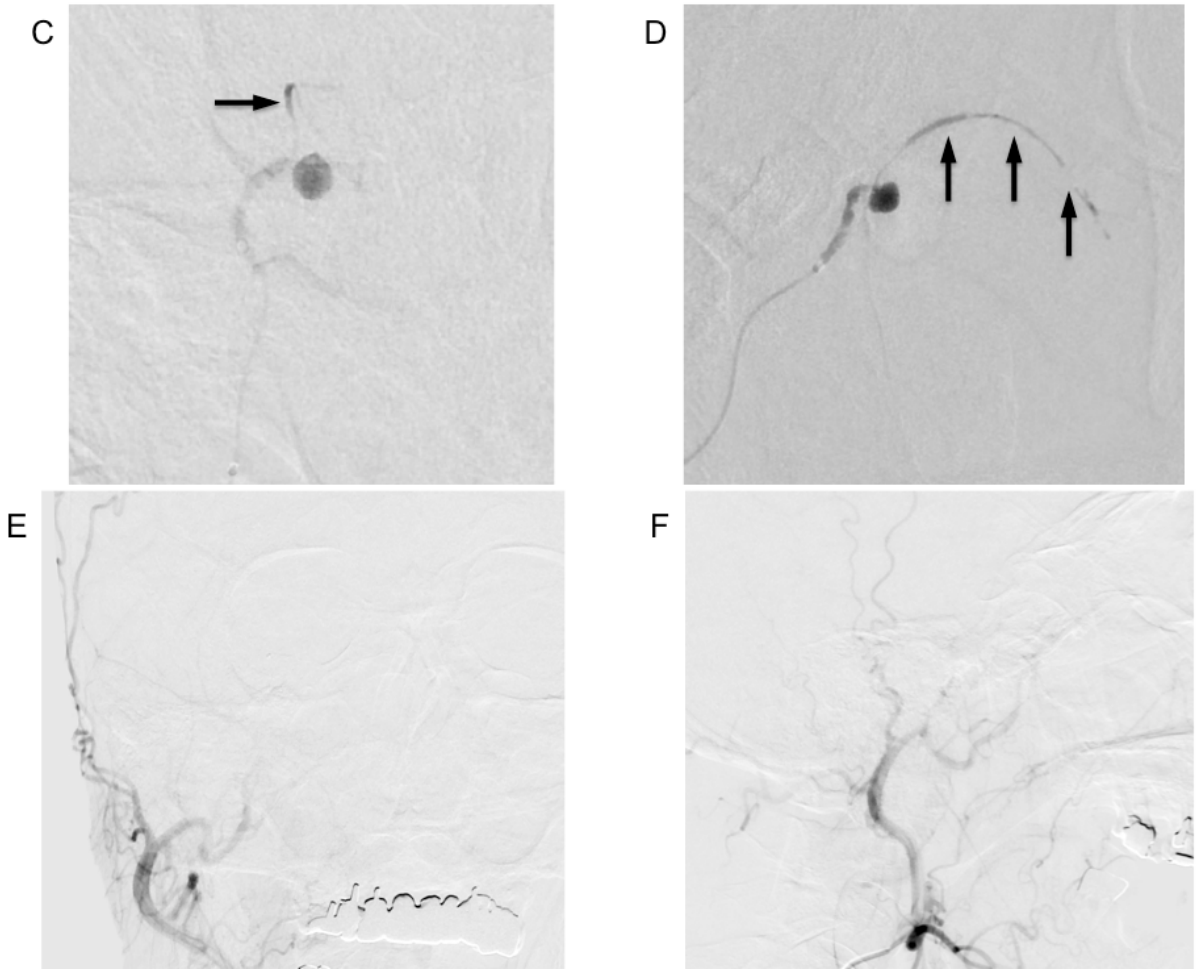
C
D
E
F

Fig. 5