症例報告

題名：　経大腿静脈アプローチで mastoid emissary vein を介して塞栓術を行った横静脈洞硬膜動静脈瘻の 1 例

著者名

徳山 耕平[1)], 清末 一路[2)], 堀 雄三[1)], 永冨 裕文[3)], 湧川 佳幸[4)], 井手 里美[2)]

所属

1) 永冨脳神経外科病院　放射線科

2) 大分大学医学部附属病院　放射線科

3) 永冨脳神経外科病院　脳神経外科

4) 永冨脳神経外科病院　脳血管内科

連絡著者の氏名・連絡先

徳山 耕平,　永冨脳神経外科病院 / 放射線科（〒870-0820 大分県大分市西大道２丁目１番２０号） Tel：097-545-1717　Fax：097-545-5115

E-mail：tokuyama@oita-u.ac.jp

キーワード：dural arteriovenous fistula, cerebral vein, mastoid emissary vein,　embolization

宣言

本論文を，日本脳神経血管内治療学会 機 関誌「脳血管内治療」 に投稿するにあたり，筆頭著者，共著者によって， 国内外の他雑誌に掲載ないし投稿されていないことを誓約致します.

要旨

目的：大腿静脈アプローチで mastoid emissary vein(MEV)を介して経静脈塞栓術を行った S 状静脈洞閉塞を伴う横静脈洞部硬膜動静脈瘻の 1 例を報告する.

症例：86 歳女性. 後頭葉の脳出血にて発症し，血管造影上 isolated sinus を呈する左横静脈洞部硬膜動静脈瘻を認め Labbe'静脈の皮質逆流を伴っていた. 閉塞した左 S 状静脈洞を介して逆行性に isolated sinus に到達することが困難であったため，内頸静脈から MEV を介して罹患静脈洞に到達し，選択的経静脈塞栓術および経動脈塞栓術を行った. 硬膜動静脈瘻は消失し，Labbe'静脈から温存した横 S 状静脈洞を介し MEV への順行性血流が再建された.

結論：横 S 状静脈洞部硬膜動静脈瘻に対する経静脈塞栓術の際に，閉塞した sinus の通過が困難な場合には MEV を介するアプローチが有効な場合がある.

英文要旨

Objecive: To describe a case of dural arteriovenous fistulas (DAVFs) involving the isolated transverse sinus (TS) treated by transvenous embolization (TVE) via the mastoid emissary vein (MEV) with femoral venous approach.

Case presentation: A-86-year-old woman presented with cerebral hemorrhage. Angiography showed DAVFs involving the left isolated TS with retrograde cortical venous drainage. Transvenous approach

through the occluded sigmoid sinus into the affected sinus was failed, and then we could easily advance a microcatheter into the isolated sinus via the MEV. The DAVFs were disappeared by selective transvenous embolization combined with transarterial embolization, and reconstruction of antegrade cerebral venous drainage from the vein of Labbe' to the mastoid emissary vein was obtained.

Conclusion: The MEV can be an alternative approach route for transvenous emblization of transverse-sigmoid sinus DAVFs when an approach through the occluded sinus is difficult or failed.

緒言

静脈洞閉塞と脳静脈逆流(retrograde cortical venous reflux：RCVR)を伴う横-S 状静脈洞硬膜動静脈瘻(transverse-sigmoid sinus dural arteriovenous fistulas：TSSDAVF)は，頭蓋内出血や静脈性梗塞が生じるリスクが高く，一般的に脳血管内治療を主体とする積極的な治療適応となる[1)]. Isolated sinus を呈する静脈洞部の DAVF に対する血管内治療としては経静脈塞栓術と n-btyl 2 cyanoacrylate (NBCA)や Onyx を用いた経動脈塞栓術または両者の組み合わせが用いられるが，経静脈塞栓術は根治性が高く，治療の第一選択として多くの症例で行われている. Isolated sinus を呈する DAVF の経静脈的塞栓術では，罹患側の内頚静脈から，または対側から静脈洞交会を越えて閉塞静脈洞を通過して罹患静脈洞へ到達するアプローチが一般的である. 閉塞静脈洞を通過することが困難な場合にその他のアプローチ方法として，小開頭下に静脈洞を直接穿刺する方法や， mastoid emissary vein(MEV)や後頭静脈を直接穿刺する方法[2) 3)]，大腿静脈から側副路である deep cervical vein(DCV)および MEV を介してアプローチする方法などが報告されている[4)].

今回，大腿静脈アプローチにて閉塞した左 S 状静脈洞-内頚静脈を介して逆行性に isolated sinus に到達することが困難であり，posterior condylar vein(PCV)から mastoid emissary vein(MEV)を経由して罹患静脈洞へ到達し，選択的経静脈塞栓術を施行した左横静脈洞部硬膜動静脈瘻（TSDAVF）の一例を経験したので報告する.

症例提示

症例：86 歳，女性.

主訴：構音障害

現病歴:2016 年 10 月頃より構音障害が出現した.11 月に前医を受診し，頭部単純 CT で左後頭葉に皮質下出血を認めたため入院となった．保存的加療が行われたが，症状は徐々に増悪し，12 月に施行した頭部 MRI/MRA で左横-S 状静脈洞部硬膜洞静脈瘻が疑われたため，精査加療目的で当院に紹介入院した.

入院時現症：JCS 2，構音障害，失語を認めた.

既往歴：高血圧

入院時血算,血液生化学検査に異常所見は認めなかった.入院時頭部 MRI では左後頭葉皮質下白質に血腫と周囲の浮腫性変化を認め，左側頭後頭葉に多数の拡張した flow void が見られた．MRA では左後頭動脈とその分枝の拡張を認め，左横-S 状静脈洞部に血流信号がみられ左 TSSDAVF が疑われた.脳血管造影では左後頭動脈 mastoid branch，左中硬膜動脈 petrosquamous branch および posterior convexity branch，左内頚動脈 tentorial artery，右後頭動脈硬膜枝，左椎骨動脈 posterior meningeal artery などの多数の feeder を認め，静脈洞交会近傍から Labbe'静脈合流部遠位側の横静脈洞に多数のシャントを形成していた(図 1)．また罹患静脈洞内部は多数の隔壁が存在し,複数の component に分離していた(図 2)．S 状静脈洞近位部および横静脈洞遠位部は閉塞しており，シャント血流は罹患静脈洞から主に vein of Labbe'へ逆流し，上矢状静脈洞を介して対側横静脈洞へ流出していた.また,一部は左 S 状静脈洞から mastoid emissary vein(MEV)を介して後頚静脈や posterior condylar vein(PCV)

へ流出していた(図 3).

皮質逆流を伴う出血発症の isolated TS の症候性 DAVF であり，再出血の危険性が高いと考えられたため，血管内治療の適応と判断された.

血管内治療

全身麻酔で血管内治療を行った. 両側大腿動脈および大腿静脈を穿刺し，4F ガイディングシースを両側外頚動脈に留置し，5F ガイディングシースを左内頚静脈に留置した. アプローチとして，第一に閉塞した左 S 状静脈洞を通過して，閉塞静脈洞へアプローチを試み，困難な場合には内頚静脈から PCV，MEV を介して閉塞静脈洞へアプローチを行う方針とした.

5F ガイデイングシース内に 4F サポートカテーテル(4F Tempo4，Cordis Neurovascular，Miami，FL，USA)，1.7F マイクロカテーテル(SL-10, Stryker，Kalamazoo，MI，USA)のコアキシャルシステムを進め，まず 0.014 インチ マイクロガイドワイアー(CHIKAI-14，朝日インテック，愛知)を用いて閉塞している左内頚静脈遠位端から S 状静脈洞近位部の通過を試みたが，isolated sinus への到達は困難であった. そのため MEV を介するルートから罹患静脈洞へアプローチすることとした.

3.2F サポートカテーテル(3.2/3.4FTactics, テクノクラート, 愛知), 1.7F マイクロカテーテル(1.7F Headway，テルモ，東京)のコアキシャルシステムおよびマイクロガイドワイアー(CHIKAI-14, 朝日インテック, 愛知)を用い内頚静脈から PCV を介して MEV の出口部に 3.2F サポートカテーテルを留置した. 続いて同カテーテルを通して 1.7F マイクロカテーテルとマイクロガイドワイアーを MEV から罹患静脈洞に挿入し，マイク

ロカテーテルは容易に罹患静脈洞に到達した（図 4)．罹患静脈洞へのマイクロカテーテル挿入後の血管造影ではシャント血の mastoid emissary vein を介する流出は減少していたが，皮質静脈逆流の明らかな増悪は認めなかった．マイクロカテーテルをさらに進め静脈洞交会近傍の最も遠位の shunted venous pouch に挿入し，同部より detachable coil を用いて塞栓を開始した(図 5)．可及的に全ての shunted venous pouch に対して選択的塞栓を行いながら，Labbe 静脈合流部近傍まで塞栓を行った．(図 6)．後頭動脈造影を行うと，わずかに shunt が残存していたが，shunted pouch が小さく経静脈的に到達が困難であったため occipital artery 遠位部からの feeder にマイクロカテーテルを挿入し 25%NBCA-lipiodol 混合液 016ml を用いて経動脈的塞栓を追加した．NBCA-lipiodol 混和液は静脈側に到達し，シャントは消失した．塞栓後の外頚動脈造影および左総頚動脈造影では DAVF は消失し，Labbe'静脈の血流は順行性に変化し，正常脳静脈還流路として温存した横静脈洞近位部から S 状静脈洞，MEV を介して頭蓋外に流出していた(図 7)．

術後経過は良好で構音障害は改善し，意識レベルもクリアとなり，術後 24 日目に神経脱落症状なく，modified Rankin Scale 0 で退院となった．

考察

罹患静脈洞が isolated sinus となっている症例では脳表静脈への逆流を伴い，積極的な治療適応とされる [1]．経静脈的塞栓においては閉塞した静脈洞を介して罹患静脈洞へ到達するルートが一般的であるが，そのルートでアクセスできない場合は一般的には対側横静脈洞や小開頭下で罹患静脈洞を直接穿刺して，塞栓術が行われる．その他のルートとしては

過去の報告では Rivet ら[2]は MEV を直接穿刺する方法を報告しており，平松ら[3]は拡張した後頭静脈を直接穿刺して，MEV を介して罹患静脈へアプローチを行い良好に治療できた 1 例を報告している．平松らは MEV の直接穿刺を行うより後頭静脈を穿刺してアプローチを行う方が静脈洞損傷の危険性が低くなると考察している．大腿静脈アプローチとして Iawahashi らは大腿静脈から deep cervical vein(DCV)および MEV を介するアプローチを報告している[3]．今回提示した症例では MEV と PCV が交通していたため内頚静脈から PCV を介して MEV，罹患静脈洞へとアプローチを行った．

MEV は S 状静脈洞からの導出静脈であり，S 状静脈洞から起始し，側頭骨後部の mastoid foramen を介して deep cervical vein(DCV)，occipital vein(OV)，posterior auricular vein(PAV)に連続する．San Millán Ruíz[5]らの剖検例の検討によると MEV は 24 側中 15 側(63%)に確認できたと報告される．Tsutsumi[6]らは造影 MRI を用いて 96 例で検討を行っており，MEV は 59.3%で両側に，29.2%で片則のみに認められ，11.5%は同定できなかったと報告している．また同検討では MEV の骨内の走行を straight(60%)，curve(30%)，tortuous(10%)の 3 型に分類して報告している．本例は造影 MRI にて両側に同定可能であり，アプローチルートとして用いた左側は右側よりも拡張していた．両側とも骨内ではやや curve して走行していたが，左側では curve は緩やかであった．実際の手技においては容易に MEV を通過できたが，形態によっては難渋する可能性があり，術前の評価は重要であると考える．

Posterior condylar vein は anterior condylar vein，lateral condylar vein と共に頭蓋内静脈と epidural/vertebral venous plexus を連続する

静脈系を形成する．sigmoid-jugular junction 部から起始し，後頭骨の posterior condylar canal(PCC)を通過し，suboccipital cavernous sinus(SCS)の背側や DCV へ流入する．Tanoue[7]らの造影 CT を用いた 50 例 100 側の検討によると PCV は 67 側(67%)に同定可能であり，PCC 及び PCV の走行については以下の 3 つのバリエーションがあるとされている．Type A(75%)：S 状静脈洞の下内側部から PCV が分岐し，後頭骨内の PCC を通過し，SCS の後方に流入する．Type B(21%)：後頭骨の頭蓋内表面に露出する PCC を通過する．Type C(4%)：PCV が anterior condylar confluence(ACC)から分岐し，SCS に流入する．本例では左 PCV は ACC から分岐しており，type C に合致していた．

OV は頭頂部後方の静脈叢として始まり，後頭部皮下の血流や occipital emissary vein，MEV から血流を受けながら，DCV や vertebral vein，PCV と連続し，最終的に internal jugular vein や external jugular vein に流れ込む．DCV は後頭下の筋組織から起始する静脈が合流して形成される．そして SCS などの静脈叢や OV や MEV，PCV などと交通を有しながら，頭半棘筋と頚半棘筋の間を走行し，第 7 頚椎レベルで椎骨静脈に連続し，鎖骨下静脈に流入する．

MEV と PCV の吻合に関する文献的な報告はないが，前述のようにいずれも DCV に流入するため，潜在的に交通が存在するものと思われる．

今回，我々が行った大腿静脈から MEV を介して罹患静脈洞へアプローチする方法では前述の直接穿刺の報告と比較して，通常の体位で手技が行えるため体位変換が不要で手技が煩雑で無く，経動脈的塞栓術の併用も容易である．ただし，本ルートは屈曲しており，かつ他の傍椎体部の静脈や PCV と多数の交通を有するため，マイクロカテーテルの選択的挿

入に際してはガイデイングカテーテルやサポートカテーテルによる十分なバックアップが必要と思われる．また，本例のごとく細い emissary vein が唯一の頭蓋外へのドレナージルートである場合，同静脈を介したアプローチルートを使用する際には手技中の長時間のカテーテルの留置は皮質静脈逆流を増悪させ出血の危険性を高めることとなるという点に注意が必要と思われる．前述のごとく isolated sinus に対するアプローチとして対側横静脈洞から静脈洞交会を介するアプローチも一般的に行われるが，本例についてはシャント部位が横静脈洞遠位側に存在することから，対側からのアプローチではシャント部位を密に閉塞することが困難であると思われた．また，小脳静脈からの tentorial sinus が横静脈洞と平行に走行した後静脈洞交会に流入するため，閉塞した横静脈洞遠位部を通過する際に誤ってガイドワイアーが小脳静脈に迷入する危険性も存在する．本例では以上の両アプローチの潜在的な問題点を比較考慮して emissary vein からのアプローチを選択したが，症例によっては対側からのアプローチが優先される症例も存在すると考える．

結論

経大腿静脈アプローチで mastoid emissary vein を介して塞栓術を行った横状静脈洞硬膜動静脈瘻の 1 例を報告した．閉塞静脈洞を有する硬膜動静脈瘻の症例において，mastoid emissary vein は頭蓋内へのアプローチルートになりうると思われる．

利益相反開示

筆頭著者および共著者全員が利益相反はない．

References:

1) Cognard C, Goblin YP, Pierot L, et al. Cerebral dural arteriovenous fistulas: clinical and angiographic correlation with a revised classification of venous drainage. Radiology 1995; 194 : 671-680

2) Rivet DJ, Goddard Ⅲ JK, Rich KM et al. : Percutaneous transvenous embolization of a dural arteriovenous fistula through a mastoid emissary vein. J Neurosurg 2006; 105:636-639

3) Hiramatsu M, Sugiu K, Tokunaga K, et al : Percutaneous transvenous embolization of transverse / sigmoid sinus dural arteriovenous fistula through the mastoid emissary vein : case report. JNET 2009; 3 : 112 – 117

4) Iwahashi H, Fujita A, Tanaka H, et al. Transvenous Embolization via the mastoid emissary vein in a patient with multiple hemorrhagic dural arteriovenous fistulas. JNET [Epub ahead of print]

5) San Millán Ruíz D, Gailloud P, Rüfenacht DA, et al : The craniocervical venous system in relation to cerebral venous drainage. AJNR Am J Neuroradiol 2009; 23: 1500 – 1508.

6) Tsutsumi S, Ono H, Yasumoto Y. : The mastoid emissary vein: an anatomic study with magnetic resonance imaging. Surg Radiol Anat 2017; 39:351-356

7) Tanoue S, Kiyosue H, Sagra Y et al : Venous structures at the craniocervical junction: anatomical variations evaluated by

multidetector row CT. BJR 2010; 83: 831 – 840

Figure Legends:

Figure 1. A 右外頚動脈造影早期正面像　B 左外頚動脈早期相正面像 C 左外頚動脈早期相側面像　D 左外頚動脈後期相側面像

静脈洞交会近傍から横静脈洞にかけて多数のシャントを形成している．罹患静脈洞は isolated sinus を呈しており，Labbe'静脈への逆流も認める．

Figure 2. A,B 左外頚動脈回転 DSA 再構成画像，水平断像

罹患静脈洞内部には多数の隔壁を認められ，複数の component が存在している．

Figure 3. A-D 回転 DSA 再構成画像，矢状断像

A-D) Mastoid emissary vein (MEV)から posterior condylar vein (PCV)に連続する流出路を認める(矢頭)．PCV は anterior condylar confluence に連続する．

Figuire 4. 術中 sinusgraphy 側面像(microcatheter からの造影)

PCV から MEV を介して(矢印)，左 S 状静脈洞へ microcatheter が挿入されている．

Figure 5. A ，B　経静脈塞栓術中透視画像正面像（A）側面像（B）．静脈洞交会近傍の shunted venous pouch より detachable　coil を用いて

塞栓を行った.

Figure 6. A,B)術中静脈洞造影 正面像（A）側面像（B）,
C,D)経静脈コイル塞栓後透視像 正面像 （C）, 側面像 （D）
Labbe'静脈合流部(矢頭)を温存するようにコイル留置を行った.
わずかにシャントが残存したため, 後頭経動脈からの feeder より NBCA による経動脈塞栓術を追加した

Figure 7. 塞栓術後左総頚動脈確認造影側面像　動脈相(A)静脈相(B).
DAVF は消失し, Labbe'静脈(矢印)の血流は順行性に変化し, 温存した横静脈洞近位部から S 状静脈洞, MEV を介して頭蓋外に流出している.

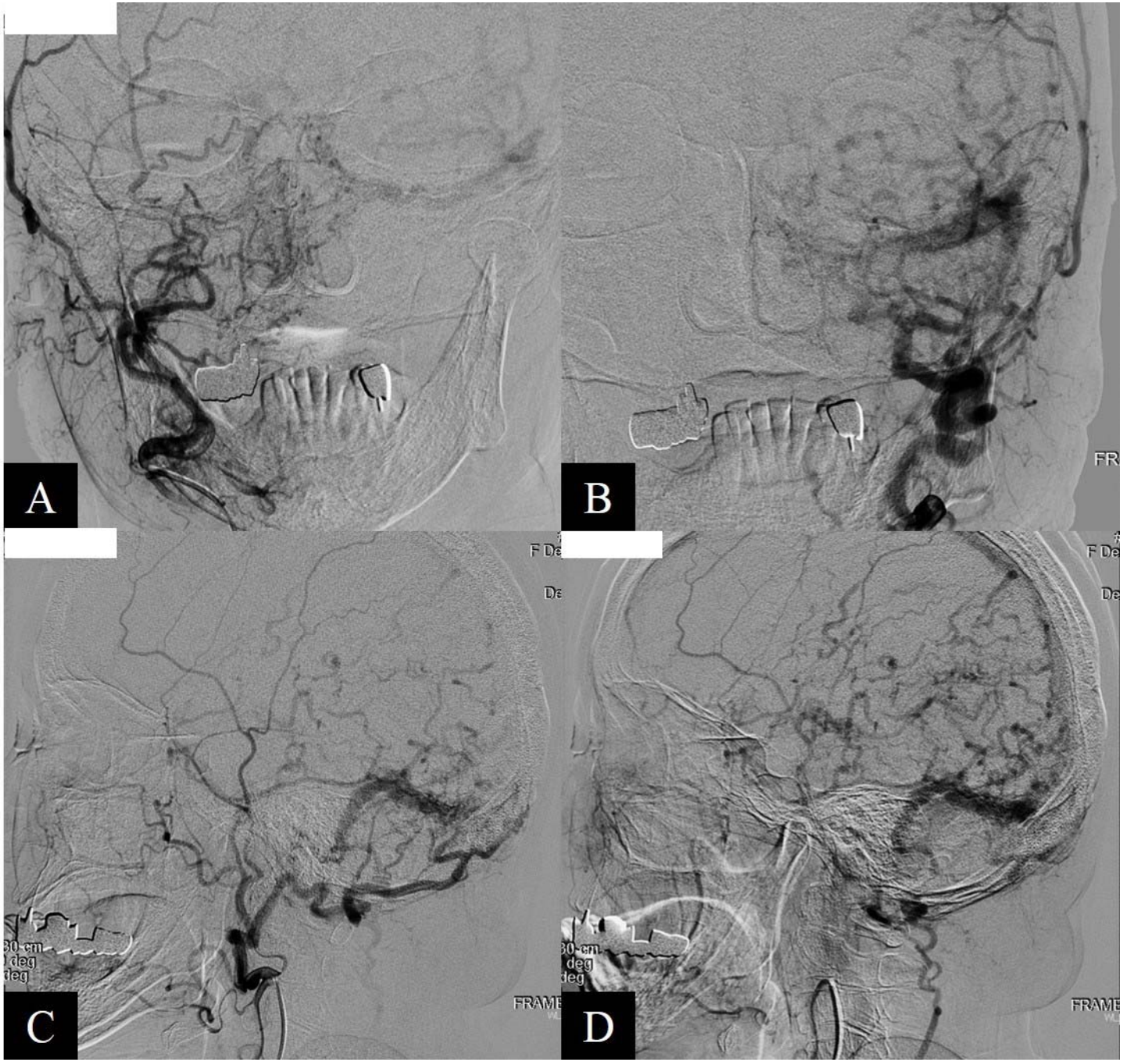

Figure 1

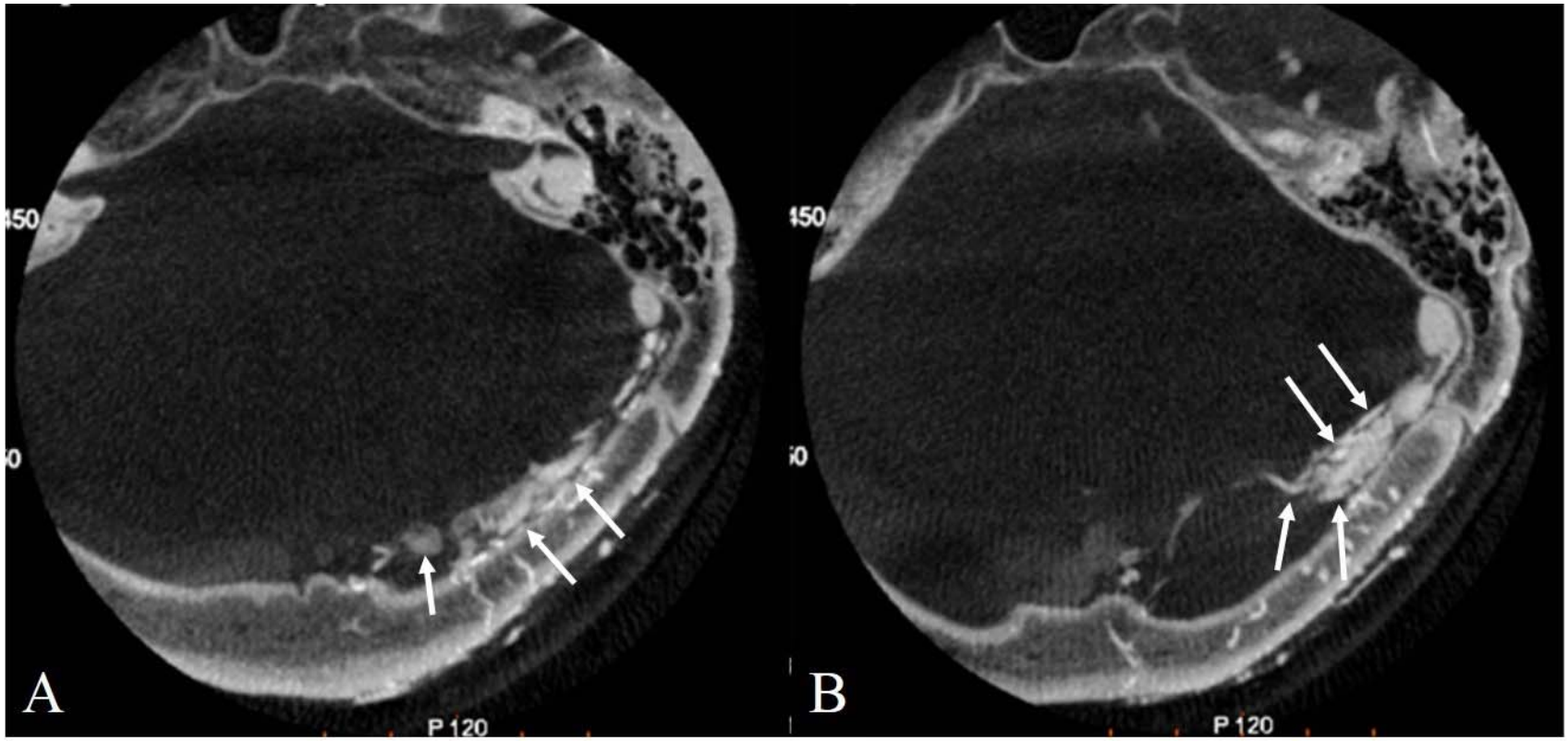

Figure 2

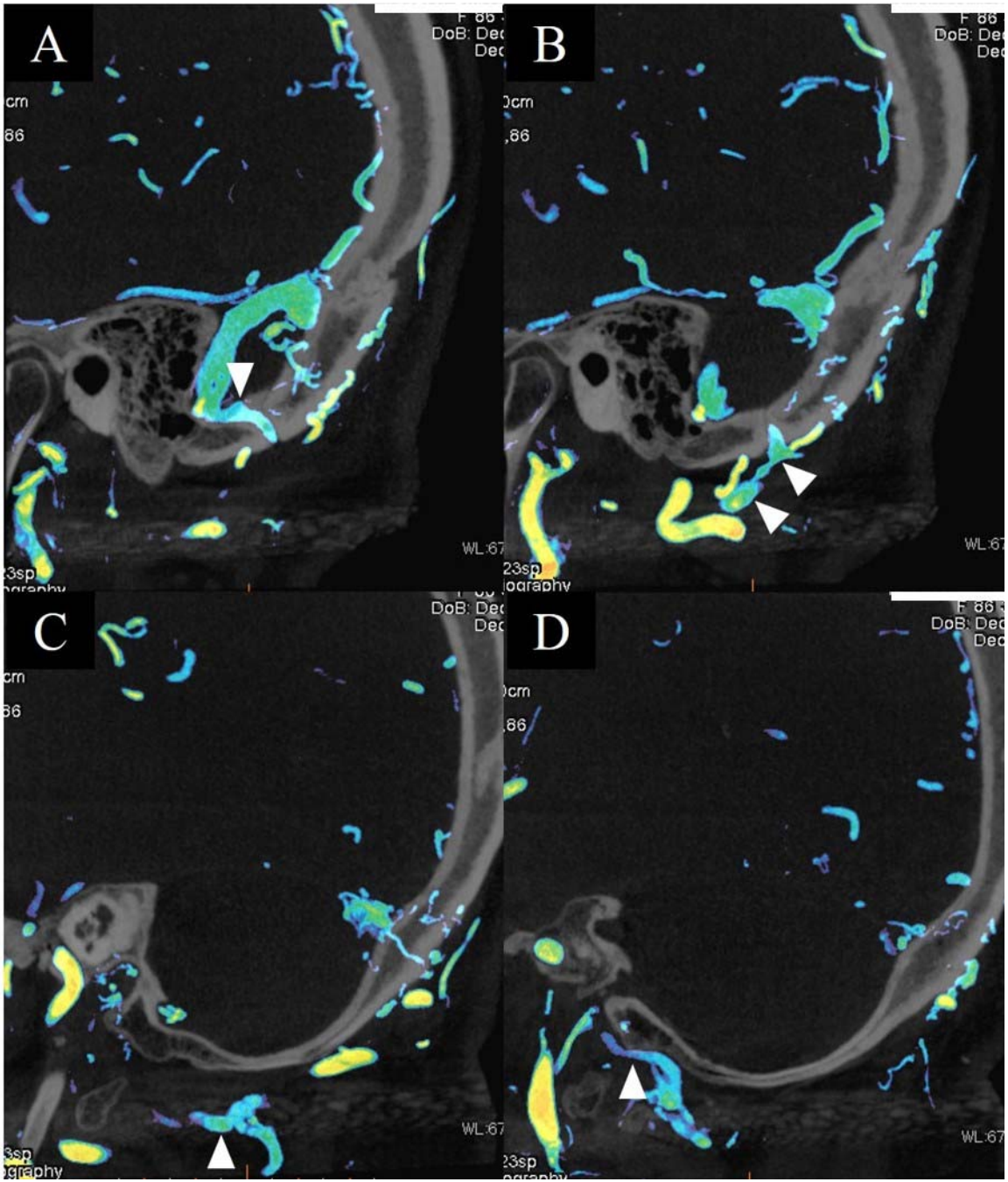

Figure 3

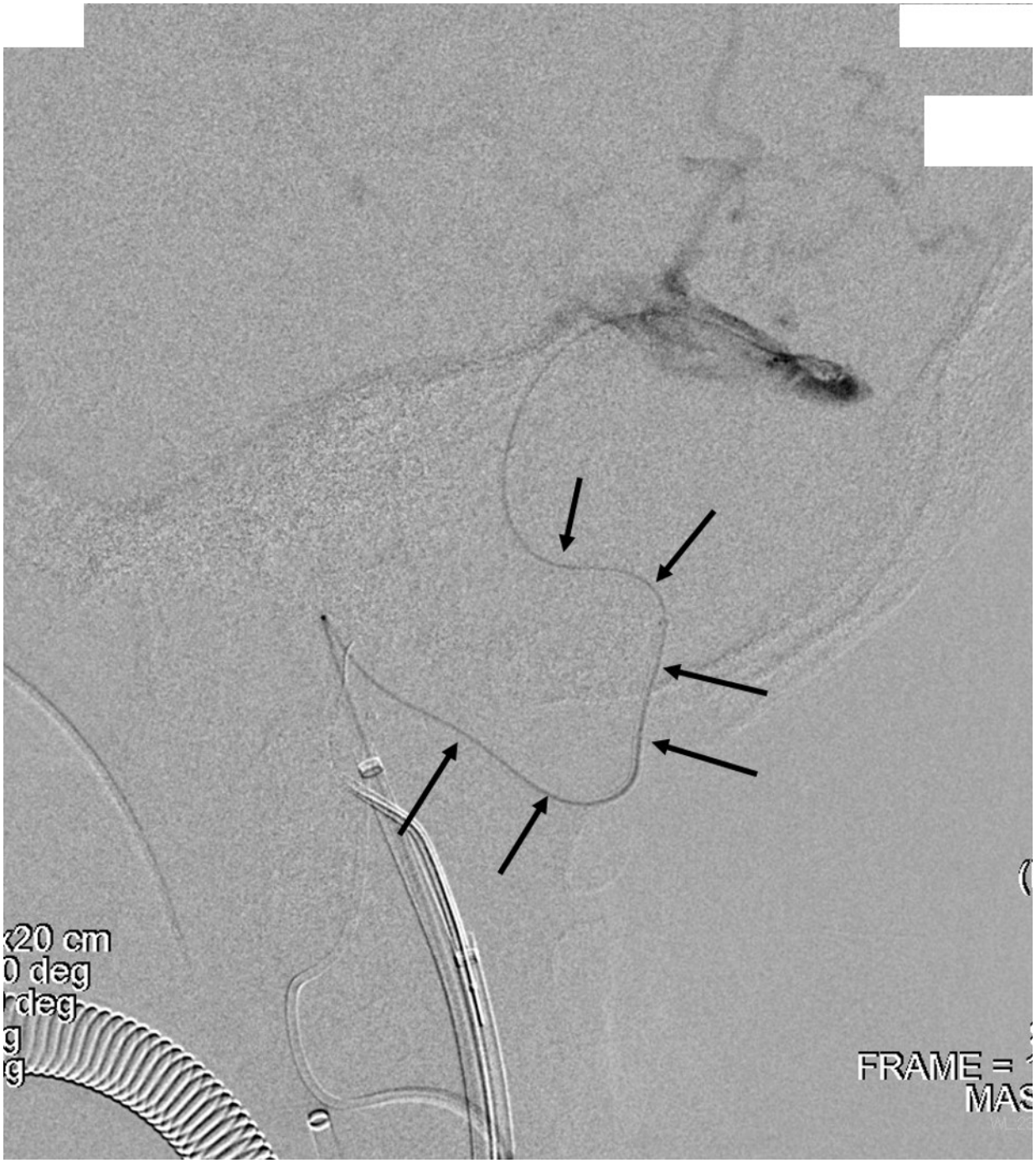

Figure 4

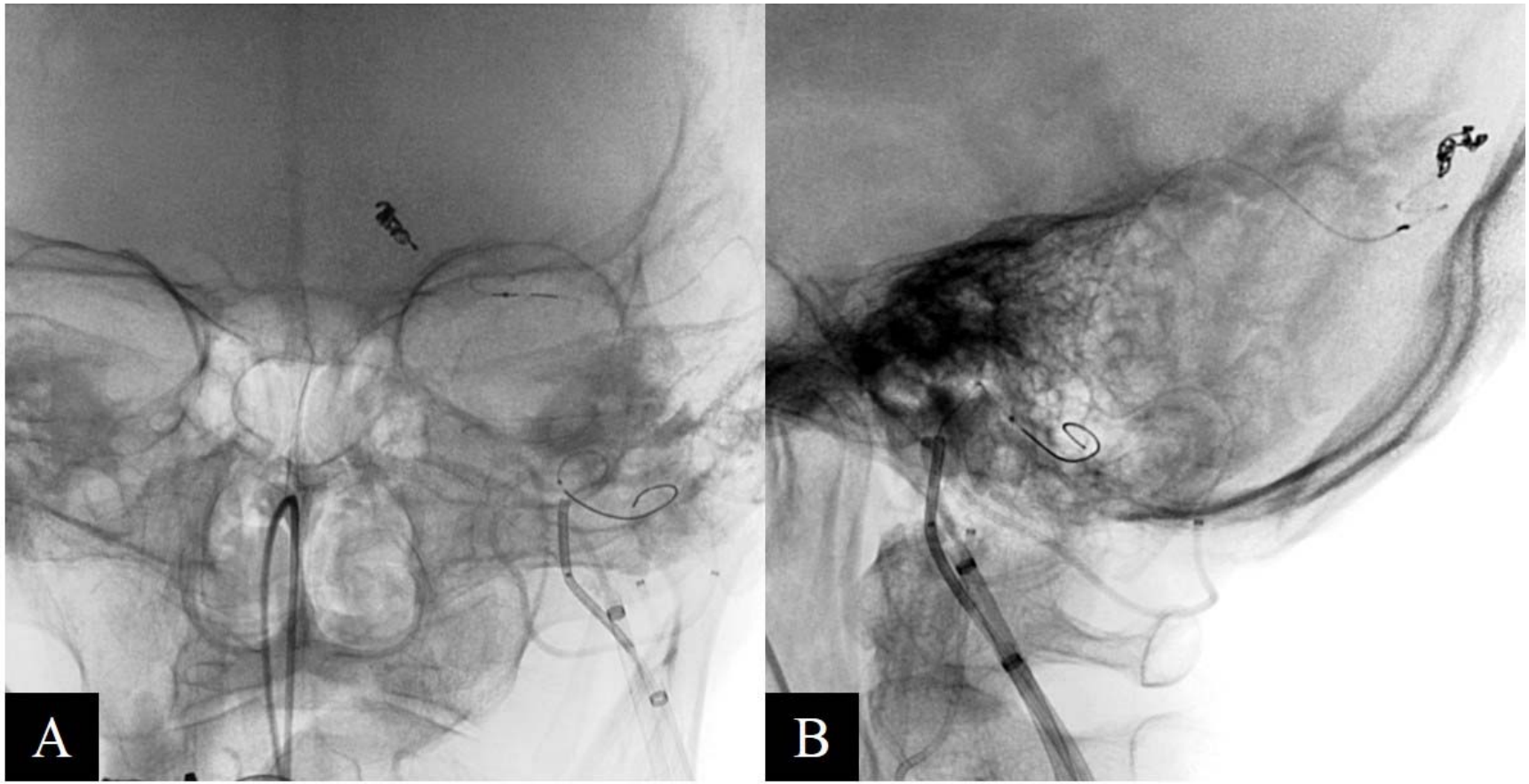

Figure 5

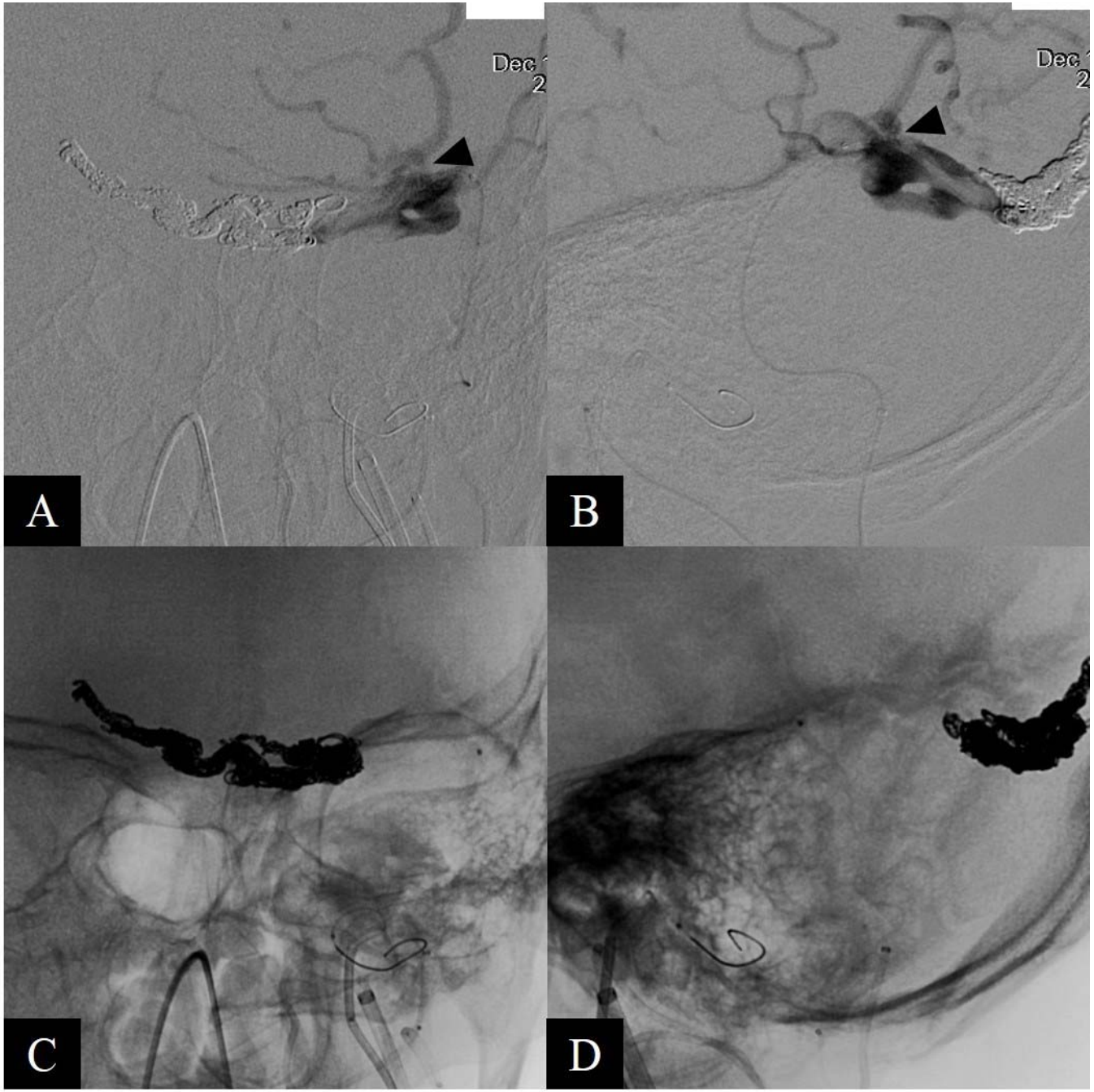

Figure 6

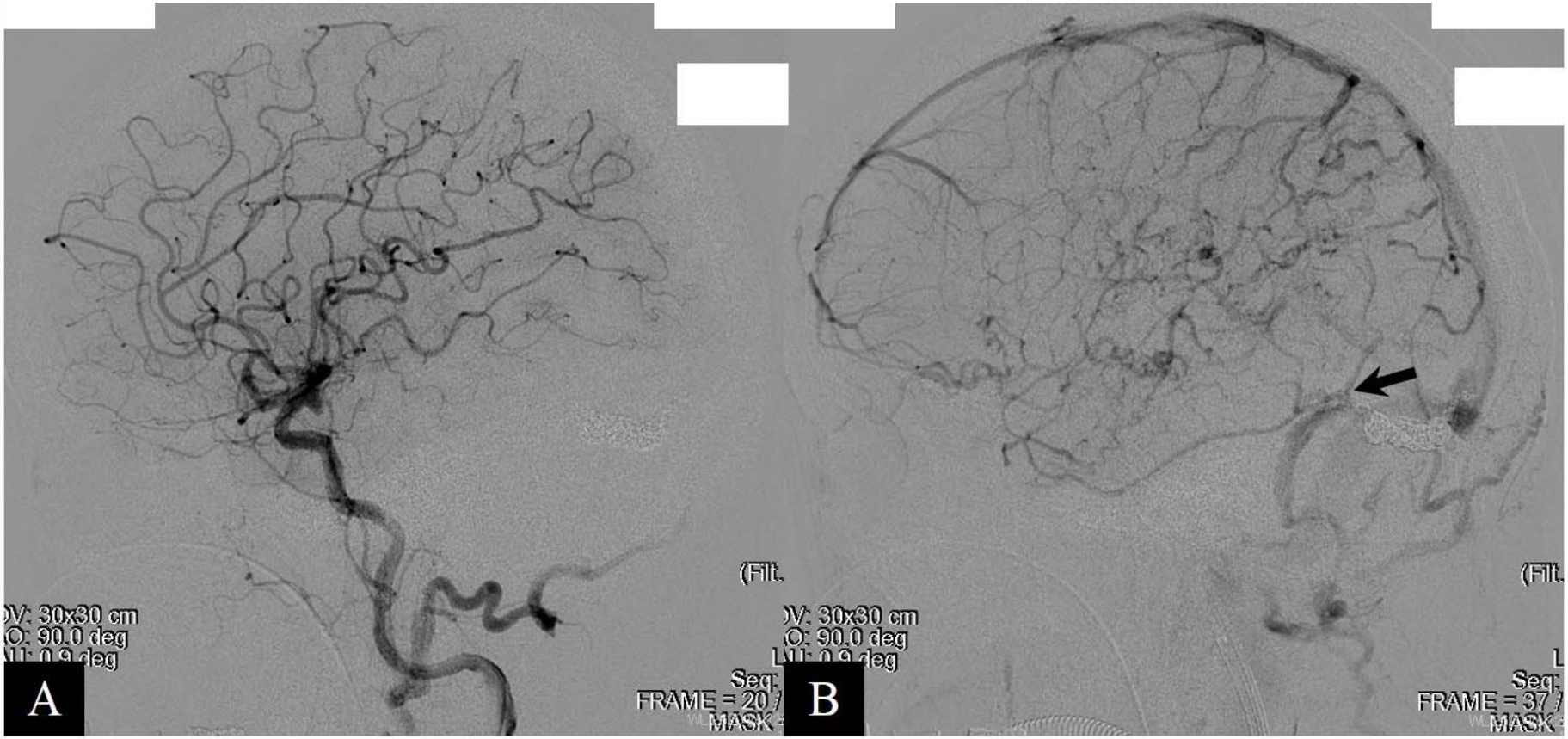
A
B
(Filt.
(Filt.
V: 30x30 cm
O: 90.0 deg
V: 30x30 cm
O: 90.0 deg
Seq:
FRAME = 20
Seq:
FRAME = 37

Figure 7