

Title Page

1) 論文種別

原著

2) 論文タイトル

片側頸部内頸動脈狭窄症評価における 2D-perfusion 解析の有用性

3) 著者

吉川陽文、宇野豪洋、南部育、上出智也、見崎孝一、中田光俊

4) 所属施設

金沢大学脳神経外科

5) 連絡著者の氏名・連絡先

吉川陽文 金沢大学脳神経外科

〒920-8641 石川県金沢市宝町 13-1

Tel 076-265-2384 Mail yoshikawa@med.kanazawa-u.ac.jp

6) キーワード

Internal carotid artery stenosis, 2D-perfusion, Digital subtraction angiography, Single photon emission computed tomography, Cerebrovascular reserve

7) 宣言

本論文を、日本脳神経血管内治療学会機関誌 JNET Journal of Neuroendovascular Therapy に投稿するにあたり、筆頭著者、共著者によって、国内外の他雑誌に記載ないし投稿されていないことを誓約致します。

和文要旨

【目的】片側頸部内頸動脈狭窄症の脳血流評価における2D-perfusion解析の有用性を検討した。

【方法】対側に有意狭窄のない片側頸部内頸動脈狭窄症に対して、脳血管撮影時の2D-perfusion解析と、アセタゾラミド負荷¹²³I-iodoamphetamine SPECTを施行した症例を対象とした。2D-perfusionでえられたパラメーターについて正常側に対する病変側の比と、SPECTのStereotactic extraction estimation (SEE)解析で算出された値との関連を統計学的に検討した。

【結果】2D-perfusionでの造影剤のピーク到達時間 (Time to Peak)、造影剤の充満時間 (Mean Transit Time) について正常側に対する病変側の比は、SEE解析でのStage IIとIncrease Ratio<-30%を足した領域の割合と有意に正の相関を呈した (p=0.002, 0.003)。

【結論】片側頸部内頸動脈狭窄症において2D-perfusion解析で高度脳循環予備能低下領域の程度を推測できる可能性がある。

本文

「緒言」

頸部内頸動脈狭窄症においてはプラークの不安定性の評価とともに、脳血流状態を評価することが虚血性脳卒中の予測、治療の適応、血行再建術後の過灌流予測に重要である¹⁻⁶。脳血流評価には Positron Emission Tomography (PET) やアセタゾラミド (acetazolamide: ACZ) 負荷 Single Photon Emission Computed Tomography (SPECT) が用いられることが多い。しかし、施設によっては施行できない場合や、また本邦では SPECT での ACZ 使用は適応外使用にあたり、重篤な副作用の報告もみられる^{7, 8} ことよりその他の方法での脳循環予備能 (cerebrovascular reserve: CVR) の予測法も提唱されている⁹。

脳血管撮影の画像を基に脳血流評価が行えるアプリケーションソフト (2D-perfusion: AlluraClarity FD20/15 and Interventional Workspot, Philips Healthcare, Best, Netherlands) があるが、その有用性についての報告は少なく¹⁰⁻¹²、評価法は確立していない。

本研究では片側頸部内頸動脈狭窄症において、2D-perfusion と ACZ 負荷 SPECT との相関を検証した。

「対象と方法」

本研究は当施設の倫理審査委員会の承認を受け、脳血管撮影と ACZ 使用のインフォームドコンセントを全ての患者から取得した。

< 患者 >

当施設にて 2016 年 11 月から 2019 年 4 月までに脳血管撮影時の

2D-perfusion と ACZ 負荷 ^{123}I -iodoamphetamine (IMP) SPECT を同時期に施行した頸部内頸動脈狭窄症 28 例を対象とした。そのうち、2D-perfusion もしくは SPECT が解析に不十分な 3 例、正常側の定義を満たさない 11 例を除外し、14 例を解析対象とした。正常側の定義は、頸部内頸動脈から中大脳動脈 (middle cerebral artery : MCA) に至る頭蓋内外血管で North American Symptomatic Carotid Endarterectomy Trial (NASCET) 法もしくは Warfarin Aspirin Symptomatic Intracranial Disease (WASID) 法において 50% 以上の有意狭窄がないこととした。

< 2D-perfusion (Fig. 1) >

大腿動脈もしくは上腕動脈穿刺で行われた脳血管撮影時に、4Fr ピッグテールカテーテル (Cook Medical, Bloomington, IN, USA) を上行大動脈内に留置し、20ml の造影剤を毎秒 10ml で注入してえられた前後像を用いて 2D-perfusion 解析を行った。その画像に正中線を設定し、両側の MCA 領域に左右対称の関心領域を設定し、時間-濃度曲線を描いた (Fig. 1A)。えられた時間-濃度曲線からは両側の関心領域において、造影剤の到達時間 (Arrival Time : AT)、造影剤のピーク到達時間 (Time to Peak : TTP)、造影剤の充満速度 (Wash-in Rate : WiR)、造影剤の滞留時間 (Width)、造影剤の到達量 (Area Under the Curve : AUC)、造影剤の充満時間 (Mean Transit Time : MTT) が自動計算される (Fig. 1B)。今回、我々は各パラメーターの病変側と正常側の比をとりそれぞれを rAT, rTTP, rWiR, rWidth, rAUC, rMTT とした。

< ACZ 負荷 ^{123}I -IMP SPECT >

1点動脈採血を行い、安静時およびACZ負荷を一回の検査で行うdual table ARG法で施行した。Stereotactic extraction estimation (SEE) 解析¹³を行い、MCA領域で高度CVR低下を示す、Stage IIとIncrease Ratio (I. R) <-30%の領域の割合を算出した。またMCA領域全体のCVRも用いた。

<統計学的解析>

2D-perfusionとSPECTでえられた値についてスピアマンの相関係数(r)を算出した。r \geq 0.70もしくはr \leq -0.70を強い相関ありと定義し、またp<0.05を統計学的に有意とした。

「結果」

登録症例は男性12例、女性2例で平均年齢は72歳(56~87歳)であった。病変側は右側12例、左側2例でNASCET法の狭窄率では平均71%(53~91%)であった(Table. 1)。

スピアマンの相関係数の結果を示す(Table. 2)。2D-perfusionでのrTTPとSPECTでのStage IIとI. R<-30%を足した領域(r=0.75, p=0.002)、rMTTとStage II +I. R<-30%の領域(r=0.72, p=0.003)にて強い相関を示した(Fig. 2)。また、rWidthとStage II +I. R<-30%の領域(r=0.65, p=0.012)が正の相関傾向を、rWidthとMCA領域全体のCVR(r=-0.67, p=0.009)が負の相関傾向を示した。

「症例提示」

症例 No. 3 (Fig. 3)

患者：70歳、男性

右眼の一過性黒内障を主訴とした右脳梗塞発症、MRA および頸部エコーで右頸部内頸動脈の高度狭窄を認めた。急性期脳梗塞の治療を先行し、発症から 3 か月後に脳血管撮影と ACZ 負荷 ^{123}I -IMP SPECT を施行した。

右頸部内頸動脈は偽閉塞状態であった (Fig. 2A)。また 2D-perfusion を行うと両半球間の時間-濃度曲線の差があり (Fig. 2B)、rMTT が 1.48、rTTP が 1.43、rWidth が 1.53 となった。

SEE 解析では病変側 MCA 領域の Stage II +I. R<-30%の割合は 57.1%、MCA 領域全体の CVR は -3.7%と高度低下を示していた (Fig. 2C)。

「考察」

本研究において、我々は片側頸部内頸動脈狭窄症における 2D-perfusion での rTTP と rMTT が、ACZ 負荷 ^{123}I -IMP SPECT での SEE 解析において高度 CVR 低下を示す Stage II +I. R<-30%の領域の程度と強い相関があることを示した。これまでに 2D-perfusion と SPECT の CVR 低下の相関を検討した報告はなく、2D-perfusion が既存の CVR 評価検査の代替となる可能性がある。

今回の検討症例で Stage II +I. R<-30%の領域が 9%を超える、特に CVR 低下領域が広い症例を抽出する Receiver Operating Characteristic (ROC) 曲線を描き、rTTP と rMTT それぞれのカットオフ値を 1.13、1.09 とするとそれぞれの感度、特異度は 1.00、0.857 と 0.857、0.857 となり臨床上で参考にする基準値となりうる (Fig.4)。TTP と MTT は造影剤が脳組織を灌流する時間に依存する

パラメーターであり **CVR** を直接評価している訳ではない。しかし、これまでに浅井らのバルーン閉塞試験時の **2D-perfusion** において両半球に関心領域を設定した検討でも、非耐性群では閉塞側の **TTP**, **MTT** が反対側のそれらより有意に延長していたと報告されており¹¹、これらのパラメーターは **CVR** 低下による虚血耐性の低下を予測できる可能性が高い。

2D-perfusion の他の評価項目では、**TTP** や **MTT** と同様に造影剤到達後の経過時間に依存するパラメーターである **Width** が **SPECT** との有意な相関傾向を示している。**AT** は造影剤到達時間を示すが、これは解剖学的な血管長に依存していると考えられ **SPECT** との相関はえられなかった。また **WiR** と **AUC** の、濃度が影響するパラメーターでも **SPECT** との有意な相関はえられなかった。これは上行大動脈内で発射した造影剤がそのときの心拍出量の影響を受けるために造影剤の濃淡が一定になっていないためと考えられ、今後心機能を考慮した検討が必要である。

頸部内頸動脈の単純な狭窄度の評価のみでは頭蓋内での側副血行の発達の程度が勘案されず、しばしば実際の脳血流状態との解離が生じる。今回我々が用いた手法では、上行大動脈内で発射された造影剤の灌流状態に関心領域で評価しているため、頭蓋内に入るすべての血管の血流が含まれており、側副血行の発達の程度を含めた評価が可能である。

内頸動脈狭窄症において、**PET** や **SPECT** での高度の **CVR** 低下は虚血性脳卒中のリスクとなることがよく知られている^{5, 6}。また、**ACZ** 負荷への反応性低下は頸動脈内膜剥離術、頸動脈ステント留置

術後の過灌流の予測因子とされている¹⁻⁴ため病態評価、術前精査にこれらの検査が通常行われている。しかしPETを施行できる施設は限られており、ACZは重篤な副作用も報告されている^{7, 8}。

2D-perfusionでCVR評価が代替可能であれば、PETが行えない施設や、ACZの副作用のリスクが高い症例では、これらの検査を省略することもできる。

2D-perfusionは血管撮影中に行える脳血流評価法であり、血管撮影による形態学的な評価に加えて機能的な評価を患者を移動することなく同時に行うことができる。リアルタイムでのCVR評価を行えることにより、血栓回収術後に判明したアテローム性狭窄病変の治療適応・時期の判断や、頸動脈ステント留置術後の過灌流リスクを直前に評価したうえで嚴重な対策を講じることも可能と考えられる。

ただし、本研究にはいくつかの制約がある。まず、本解析法で評価が可能なのは片側病変に限られる点である。病側と健側との比をとる手法は、絶対値評価の際に生じる様々な交絡因子を除外できるメリットがある。しかし、動脈硬化性病変である内頸動脈狭窄症ではしばしば対側にも狭窄病変が生じており、本研究での解析手法がとれない場合がある。次に、2D-perfusionは体動の影響を非常に受けやすく、撮像中のわずかな体動で解析の精度が著しく低下する。このため、2D-perfusionの撮像を行う直前には、高用量の造影剤が注入されるため胸部中心に違和感が生じる可能性を十分に伝え、唾液を飲み込んだり咳をしたりすることがないように声掛けを行うことが重要である。また腎機能障害で造影剤の使用量に制限がある患者では撮像そのものも行えない場合がある。ただし、自験例では軽度

腎機能障害がある場合に造影剤使用量を減少させるために、1.5 倍に希釈した造影剤で行った 2D-perfusion 撮像でも解析に十分な画像がえられている。

「結語」

片側頸部内頸動脈狭窄症において 2D-perfusion 解析で高度循環予備能低下領域の程度を予測できうる。

「利益相反の開示」

筆頭著者および共著者全員に利益相反はない。

文献

1. Misaki K, Uchiyama N, Inaki A, et al. Objective evaluation of cerebrovascular reactivity for acetazolamide predicts cerebral hyperperfusion after carotid artery stenting: Comparison with region of interest methods. *J Neuroradiol*;2018;45:362-367
2. Hosoda K, Kawaguchi T, Ishii K, et al. Prediction of hyperperfusion after carotid endarterectomy by brain SPECT analysis with semiquantitative statistical mapping method. *Stroke*;2003;34:1187-1193
3. Komoribayashi N, Ogasawara K, Kobayashi M et al. Cerebral hyperperfusion after carotid endarterectomy is associated with preoperative hemodynamic impairment and intraoperative cerebral ischemia. *JCBFM*;2006;26:878-884
4. Ogasawara K, Sakai N, Kuroiwa T, et al. Intracranial hemorrhage associated with cerebral hyperperfusion syndrome following carotid endarterectomy and carotid artery stenting: retrospective review of 4494 patients. *J Neurosurg*;2007;107:1130-1136
5. Morales-Valero S. F, Lanzino G. Asymptomatic carotid artery stenosis: time to rethink our therapeutic options? *Neurosurg Focus*;2014;36:1-8
6. Gupta A, Chazen J. L, Hartman M, et al. Cerebrovascular reserve and stroke risk in patients with carotid stenosis or occlusion: A systematic review and meta-analysis. *Stroke*;2012;43:2884-2891
7. Zimmermann S, Achenbach S, Wolf M, et al. Recurrent shock and pulmonary edema due to acetazolamide medication after cardiac surgery. *Heart Lung*;2014;43:124-126
8. Vogiatzis I, Koulouris E, Sidiropoulos A, et al. Acute pulmonary edema after a single oral dose of acetazolamide.

Hippokratia;2013:17:177-179.

9. Ogasawara K. Brain perfusion measurement for patients undergoing reconstructive surgery for main cerebral arteries in the era of restriction for acetazolamide challenge. Jpn J Neurosurg (Tokyo);2016:25:834-843

10. Asai K, Imamura H, Mineharu Y, et al. X-ray angiography perfusion analysis for the balloon occlusion test of the internal carotid artery. J Stroke Cerebrovasc Dis;2015:24:1506-1512

11. Asai K, Nakamura H, Watabe T, et al. X-ray angiography perfusion imaging with an intra-arterial injection: comparative study with ¹⁵O-gas/water positron emission tomography. J Neurointerv Surg;2018:10:780-783

12. Tani S, Imamura H, Asai K, et al. Comparison of practical methods in clinical sites for estimating cerebral blood flow during balloon test occlusion. J Neurosurg;2019:131:1430-1436

13. Mizumura S, Nakagawara J, Takahashi M, et al. Three-dimensional display in staging hemodynamic brain ischemia for JET study: Objective evaluation using SEE analysis and 3D-SSP display. Ann Nucl Med;2004:18:13-21

< Figure Legend >

Figure. 1

A. 2D-perfusion 撮像で得られた画像。正中線を設定し、両側の中大脳動脈領域に対称となる楕円形の関心領域を設定。

B. 時間—濃度曲線からえられるパラメーター。黒点は曲線の間中点を示す。造影剤の到達時間 (Arrival Time : AT)、造影剤のピーク到達時間 (Time to Peak : TTP)、造影剤の充満速度 (Wash-in Rate : WiR)、造影剤の滞留時間 (Width)、造影剤の到達量 (Area Under the Curve : AUC)、造影剤の充満時間 (Mean Transit Time : MTT)。

Figure. 2

A. rTTP と Stage II +I. R<-30%の領域の散布図、近似直線。

B. rMTT と Stage II +I. R<-30%の領域の散布図、近似直線。

I. R : Increase Ratio, TTP : Time to Peak, MTT : Mean Transit Time

Figure. 3

代表症例 (Table. 1 の No. 3)

A. 右総頸動脈撮影側面像。内頸動脈起始部に高度狭窄あり、末梢の内頸動脈は虚脱している。NASCETの狭窄率は95%。

B. 2D-perfusion撮影を行い、関心領域で描かれた時間—濃度曲線。実線：健常側（左側）、点線：病変側（右側）。

C. Stereotactic extraction estimation解析でえられた画像。右側ではStage II と Increase Ratio<-30%の領域が広がっている。

Figure. 4

Stage II +I. R<-30%の領域が9%を超える症例を抽出するROC曲線

A. rTTPでのROC曲線

B. rMTT での ROC 曲線

ROC : Receiver Operating Characteristic, TTP : Time to Peak,

MTT : Mean Transit Time

Table. 1 Characteristics of all patients

Case	Age (y.o.)	Sex	Affected side	Degree of stenosis in NASCET (%)	2D-perfusion						SPECT(%)	
					rTTP	rAT	rMTT	rAUC	rWiR	rWidth	Stage II + I. R< -30%	CVR in whole MCA
1	69	M	R	76	1.07	1.03	1.07	1.46	1.23	1.16	3.7	17.0
2	74	M	R	86	1.21	1.14	1.23	1.15	0.78	1.22	23.6	5.2
3	70	M	R	95	1.43	1.25	1.48	1.11	0.52	1.53	57.1	-3.7
4	76	M	R	91	1.31	1.18	1.29	1.16	0.75	1.22	35.9	-7.8
5	76	M	R	70	1.13	0.94	1.09	1.32	1.16	1.04	14.8	30.8
6	73	M	L	64	1.00	0.97	1.03	1.06	1.04	1.07	0.2	30.8
7	56	M	L	55	1.08	0.94	1.04	0.88	0.81	1.00	1.0	58.1
8	64	M	R	62	1.18	1.15	1.21	1.33	0.88	1.19	73.1	-1.5
9	75	M	R	70	1.06	1.18	1.03	0.86	0.82	0.98	1.8	39.2
10	74	F	R	53	1.03	1.08	1.03	1.11	1.04	1.02	0.0	91.2
11	77	M	R	54	1.00	1.07	1.00	1.09	1.00	1.16	1.6	36.9
12	60	F	R	76	1.10	1.16	1.09	1.20	0.98	1.05	0.6	56.5
13	87	M	R	76	0.85	1.15	0.89	0.76	1.00	0.98	9.2	-3.4
14	77	M	R	80	1.14	1.19	1.16	1.25	0.90	1.18	10.7	10.7

AT, arrival time; AUC, area under the curve; CVR, cerebrovascular reserve; MCA, middle cerebral artery; MTT, mean transit time; NASCET, North American Symptomatic Carotid Endarterectomy Trial; SPECT, single photon emission computed tomography; TTP,

Table. 2 Spearman correlation coefficient between the relative (r) parameters of 2D-perfusion and SPECT

		2D-perfusion					
		rTTP	rAT	rMTT	rAUC	rWiR	rWidth
SPECT	Stage II + I. R< -30%	0.75*	0.43	0.72*	0.41	-0.50	0.65*
	CVR in whole MCA area	-0.54*	-0.44	-0.57*	-0.31	0.38	-0.67*

*Statistically significant.

AT, arrival time; AUC, area under the curve; CVR, cerebrovascular reserve; I .R, increase ratio; MCA, middle cerebral artery; MTT, mean transit time; SPECT, single photon emission computed tomography; TTP, time to peak; WiR, wash-in rate;

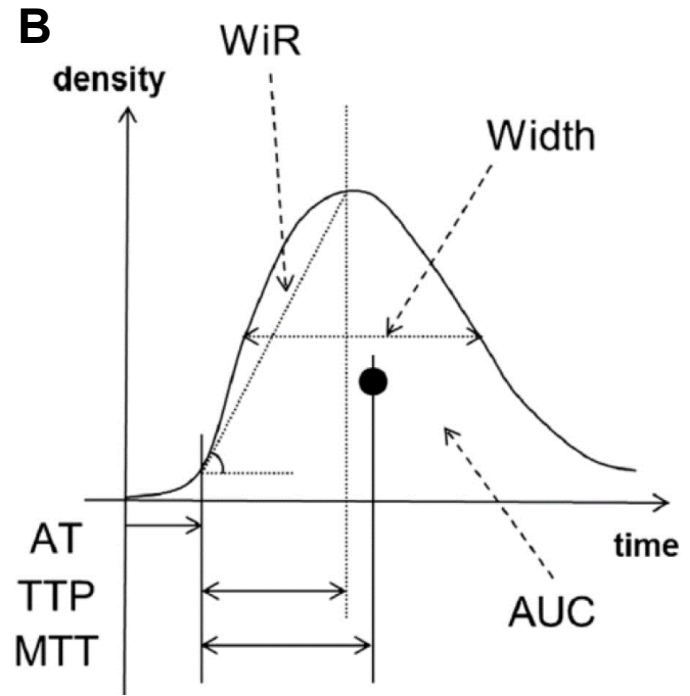
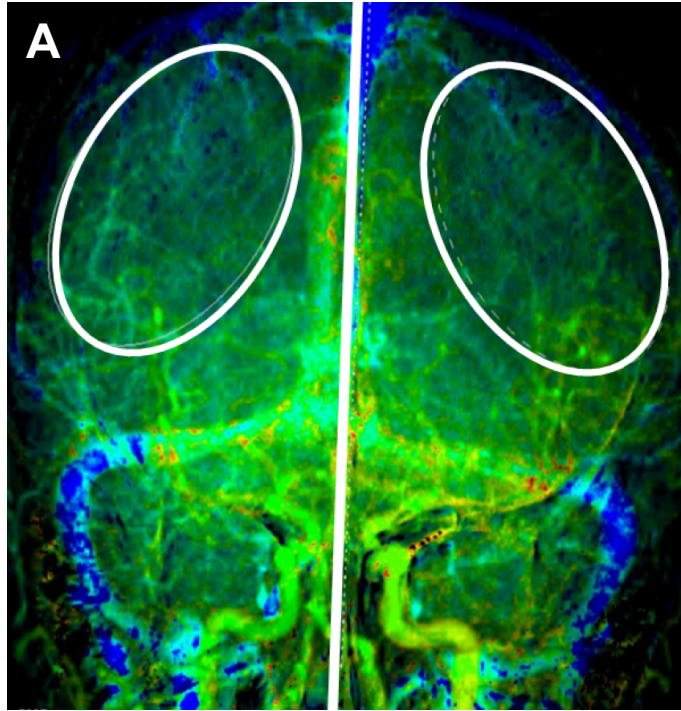


Fig. 1

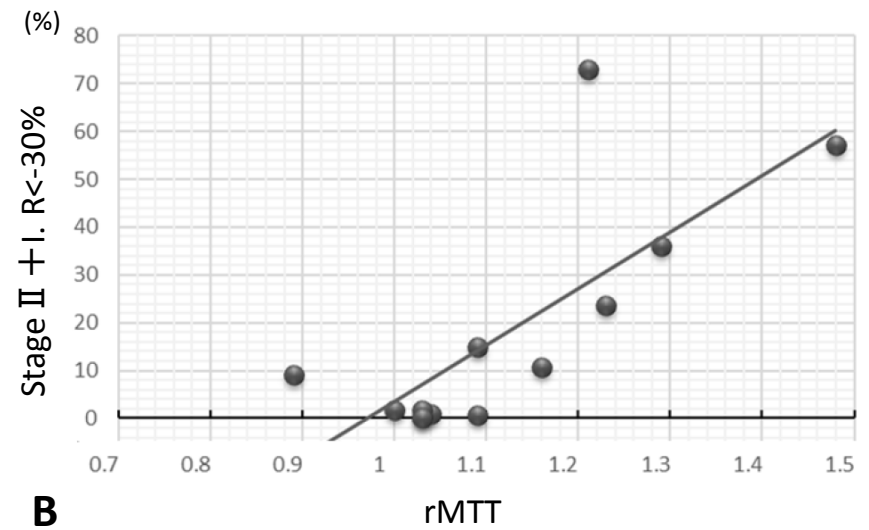
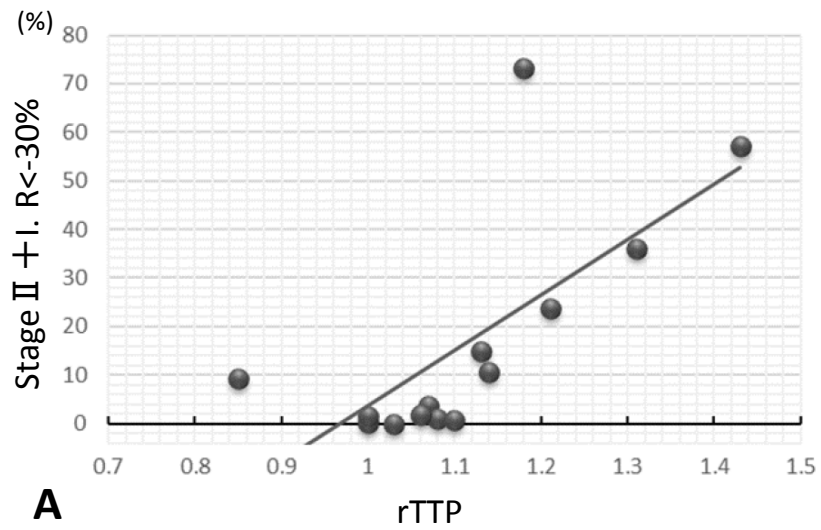
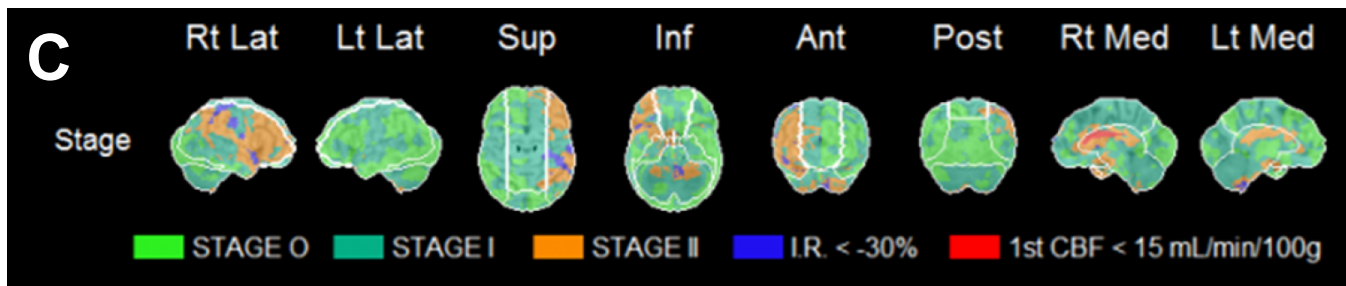
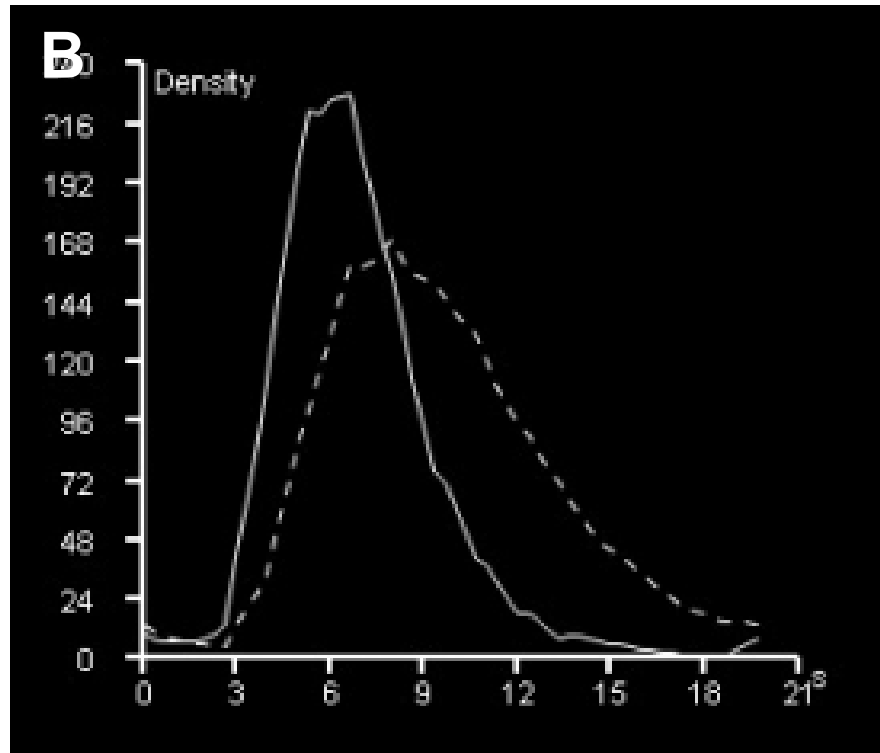
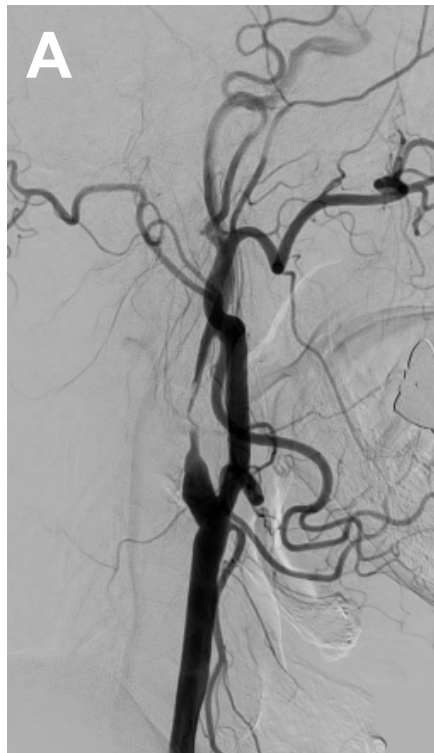

Fig. 2



<http://mc.manuscriptcentral.com/jsnet-en>
Fig. 3

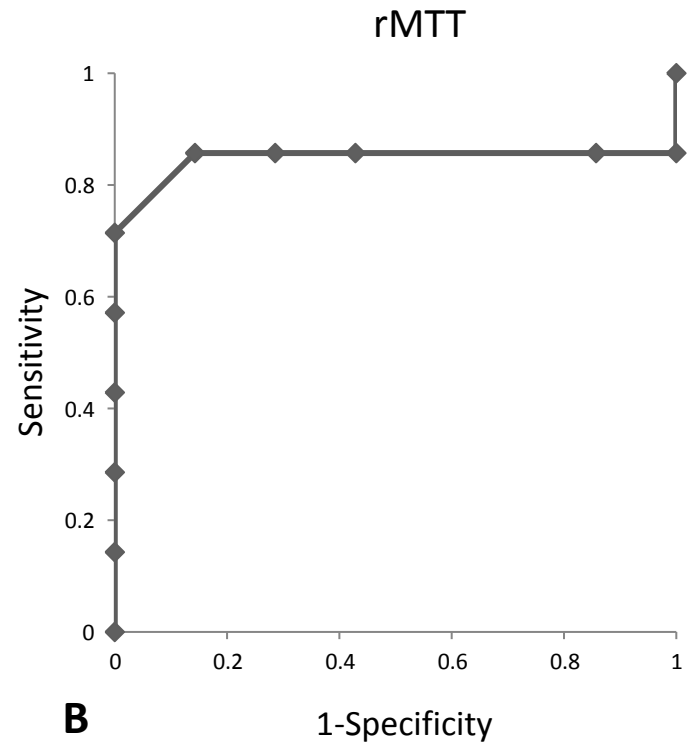
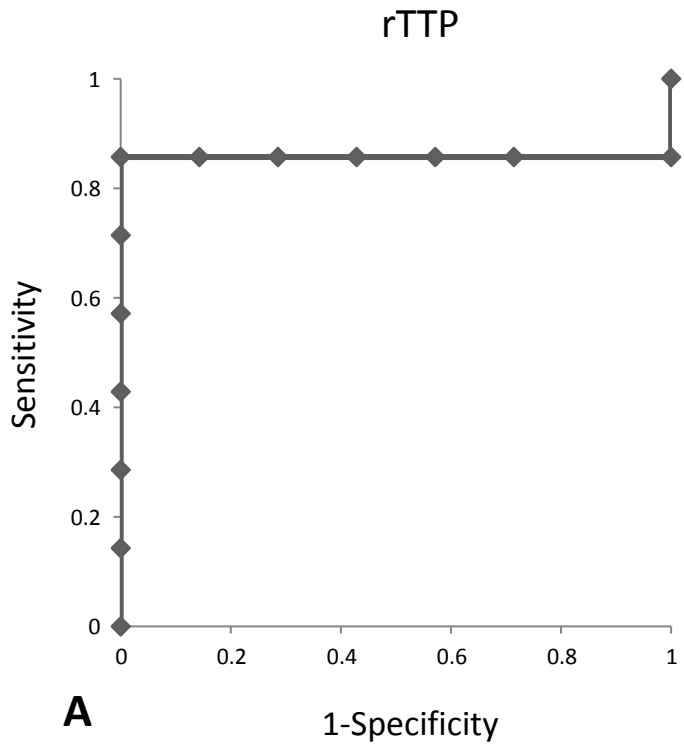


Fig. 4