

1)症例報告

2) ステント支援下瘤内塞栓術後に生じたステント内血栓性閉塞に対して経皮的血栓回収術を試みた一例

3) 古川佑哉 市川 剛 針金佑樹 菊田春彦 長井健一郎 鈴木
恭一 渡部洋一

4) 福島赤十字病院 脳神経外科

5)古川佑哉、

福島赤十字病院 脳神経外科

neuron30@fmu.ac.jp

福島県福島市八島町 7-7, 024-534-6101

6) in-stent thrombosis

stent assisted coil embolization

thrombectomy

antiplateles

medication adherence

7) 本論文を, 日本脳神経血管内治療学会機関誌 JNET Journal of Neuroendovascular Therapy に投稿するにあたり, 筆頭著者, 共著者によって, 国内外の他雑誌に掲載ないし投稿されていないことを誓約致します.

【和文要旨】

「目的」ステント支援コイル塞栓術の合併症としてステント内血栓がある。今回、ステント内血栓性閉塞に対して、やむなくステントリトリバーにて機械的血栓回収を行った症例を経験した。今後、他の術者が同様な症例に遭遇した際に、不良な転帰を招かぬよう、情報共有を目的に我々の治療経験を報告する。

「症例」62歳男性。左内頸動脈瘤に対してステント支援コイル塞栓術を施行した。退院3週間後、失語と右片麻痺が出現した。MRIでは左中大脳動脈領域に虚血巣を認め、MRAでは左内頸動脈閉塞を認めた。患者は抗血小板薬を自己中断していた。ステント内血栓性閉塞と診断し、まずは吸引型デバイス、続いてPTAバルーンでの血行再建術を試みたが、これらのデバイスを治療遂行のために十分な位置まで誘導できなかった。残される手段として、ステントリトリバーを選択した。もちろん、脳動脈瘤治療用ステントとの干渉が想像される危険な手技と考えられた。結果的には、ステントリトリバーにより閉塞ステントの再開通を得たが、予測通りステントリトリバーと動脈瘤留置ステントが干渉し、動脈瘤留置ステントの移動短縮を生じた。ステント内血栓性閉塞の対応策として、まず薬物治療（抗血栓薬の強化やエダラボン投与）を徹底することが優先され、機械的治療ではガイドワイヤーやバルーンでの血栓破碎や吸引型デバイスの使用を考慮すべきであった。カテーテルの誘導が困難で血栓破碎や吸引を断念したが、現時点では新規市販された深達性の高い吸引カテーテルなどを試行することもできる。

「結論」ステント留置血管でのステントリトリバーの使用は合併症を起こすリスクが大きく、決して容認される手技ではない。やむなく使用し血行再建したが、トラブルシューティングについて冷静に判断し、適切な手技選択をすべきだったと反省した症例であった。

【緒言】

ステント支援下のコイル塞栓術 (Stent Assisted Coil embolization:SAC) の合併症としてステント内血栓 (In-Stent Thrombosis: IST) はよく知られている。今回我々は、抗血小板剤内服の自己中断により生じた IST に対して、ステントリリーパー (stent retriever:SR) を用いた経皮的血栓回収術を施行した症例を経験したので報告する。

【症例呈示】

62 歳男性。2年前に仕事を定年退職し、独居であった。左内頸動脈上下垂体動脈分岐部瘤 (internal carotid artery - superior hypophysial artery aneurysm: IC-SHA AN) に対して経過観察されていたが、2年間で動脈瘤の最大径が 5mm から 8mm に増大したため治療を提案した (Fig.1)。Wide neck であり、SAC の適応と判断した。術後の抗血小板薬内服の必要性について説明を行い、患者は治療内容を理解し同意した。治療 2 週間前より、アスピリン 100mg とクロピドグレル 75mg を投与開始した。ステントは LVIS4.5x18 (Terumo、東京) を使用し、Jail 法で行った。手技は問題なく終了し、ステントの血管壁への圧着も良好であった。(Fig.2) 明らかな周術期神経合併症も起こらなかった。同抗血小板薬 2 剤を内服継続とし、治療 4 日後に modified Rankin Scale (mRS):0 で自宅退院となった。

しかし退院 3 週間後、失語と右片麻痺が出現し救急搬送された。MRI で左中大脳動脈領域に早期虚血巣を認め、MRA では左内頸動脈閉塞を認めた (Fig.3)。患者は規則正しい食事をせずに日中からアルコールを摂取し、いつからかは不明だが抗血小板薬を自己中断していたことを、この時に初めて患者の親族から聴取した。左内頸動脈撮影にて、IST による左内頸動脈閉塞症と判断し (Fig.4A)、緊急で血行再建術を施行した。9Fr. Optimo (東海メディクス、愛知) を左内頸動脈に誘導した。動脈瘤ステントに干渉しないよう、はじめにステ

ント近位部で吸引による血栓回収を試みた。Penumbra ACE 068(メディコスヒラタ、大阪)をマイクロカテーテル(Marksman(日本メドトロニック株式会社、東京))とマイクロガイドワイヤー(Chikai Black(朝日インテック、愛知))にてステント近位部に誘導し、吸引を行ったが吸引カテーテルの先端を血栓に到達させることができておらず、再開通は得られなかった。Chikaiは先端をJ型に形成した。ステント遠位にMarksmanの誘導を試みたが、内頸動脈が大きく屈曲しており、ステント遠位部から分岐する後交通動脈までしか誘導出来なかった。バルーンカテーテル(Gateway 2.0x9mm(Stryker, Kalamazoo, MI USA))による血管拡張を試みたが、Chikaiを十分遠位に誘導することが出来ず、バルーンカテーテルがサイフォン部に引っかかり、病変部位まで進められないために断念した。Marksmanをステントの遠位端まで何とか誘導した後、やむを得ずステント型デバイスを使用することとした。動脈瘤ステントへの影響を考慮し、細径のTrevorXp 4x40(Stryker, Kalamazoo, MI USA)を選択し、再開通が得られた。撮影を行うと、Trevorの牽引により、LVISの遠位端が近位に移動し短縮した(Fig.5)。再開通後にはマイクロガイドワイヤーを中大脳動脈まで誘導することが可能となり、画像的に圧着不良を認めただけではないが、ステントが部分的に屈曲しながら短縮した可能性もあり、ストラットの内反は血栓形成の原因になりうると考えて、バルーンカテーテルにてステント留置部に血管形成を施行した。10分後の内頸動脈撮影で再開塞が無いことを確認し、TICIⅡbで治療を終了した(Fig.4B)。術翌日のMRIにて、術前の虚血巣は若干拡大していたが、広範囲のペナンプラ領域が梗塞に至ることは回避し得た(Fig.6)。術後、JCS 3の意識障害と失語、MMT(manual muscle testing):2/5の右片麻痺が残存し、第41病日にmRS 4で回復期リハビリ病院へ転院した。

【考察】

様々なステントデバイスが実用化され、コイル塞栓術の適応は拡大してきた。周術期の積極的な抗血小板薬療法が一般化してきたものの、虚血性合併症は増加傾向にあり、周術期合併症の中で最も頻度が高い¹⁾。ISTが起こる機序は炎症反応の一過程であるが、ステントによる血管壁の過拡張により内膜、内弾性板及び中膜の損傷が起き、内膜の新生に先んじてステント表面で血小板の活性化が起こり、赤血球及びフィブリンが凝集し、その集塊に血管平滑筋細胞の浸潤遊走とコラーゲン合成によってリモデリングが起こり、血管内腔が狭小化していくと報告されている。²⁾³⁾足場である血小板の活性化を抑制することでISTを予防することができるため、抗血小板薬の予防的投与が重要なのは自明である。SACでは、アスピリンとクロピドグレルの併用が本邦では主流となっており、当院もそれに従っている。術後の抗血小板薬療法については、ステントの内皮被覆によって血栓の付着・増大が起こらなくなるまで、DAPTを継続することが望ましい。冠動脈の内膜新生についての報告では、ステント治療後最大3ヶ月まで内皮が増大し、その後プラトーとなり、治療後6ヶ月以降に退縮していく。³⁾当院ではDAPTを術前1~2週間前から開始し、術後最低3ヶ月は継続し、症例に応じてその後の単剤化の時期を調整している。抗血小板薬不応性については、アスピリン不応症は約5%、クロピドグレル不応症は20-40%と報告されており⁴⁾⁵⁾、症例ごとに評価するのが理想的だが、当院では実現できていない。少なくとも本症例では内服中に虚血性合併症は生じず、抗血小板薬は十分な効果をもって作用していたと思われる。本症例の閉塞原因は抗血小板薬内服の退院後の怠薬であり、SACで最も憂慮されるべきことのひとつであった。患者の生活習慣の把握が不十分であったことが背景にあり、DAPTの怠薬を避けるためには、怠薬によって起こりうる合併症について十分に患者が理解できる説明と環境整備が

必要である。術前に服薬アドヒアランスの問題が解決されているように留意すべきであった。

IST のリスク因子として、ステント内狭窄、抗血小板薬の減薬、bioactive コイルの使用、ステントの密着不良や屈曲、放射線治療、紡錘状動脈瘤への使用、Yステントなど複雑な形態でのステント留置などが報告されている⁶⁾。また、Niiらの報告では、SAC に使用するステントについて、術中 IST 群の平均は 3.0 ± 0.9 mm で、Non-IST 群の 4.5 ± 0.7 mm と比較して有意に細径であった⁷⁾。細径ステントの IST リスクについては、冠動脈ステントについても同様に報告されてきた⁸⁾。本症例で用いた LVIS の径は 4.5mm と比較的広径で、特に問題なく展開されており、コイルの逸脱もなかった。ステントの構造的特徴について、braided stent は IST 発生率では laser-cut stent と有意差はないものの、その金属被覆面積の広さと wall shear stress の低さから他のステントよりも早期に血栓化を起こしやすいと報告され⁹⁾、特に周術期早期の抗血小板薬管理はより継続的でなければならない。また、ステントの密着不良はステントの内皮化を遅延させ、IST リスクとなるため、radial force の小さな closed-cell stent を使用する場合にはその点に配慮する必要がある¹⁰⁾。

SAC 術中の IST は 5.9% と稀ではなく⁷⁾、そのトラブルシューティングに関しても多くの報告がされてきたが、遅発性 IST による完全閉塞例に対する血行再建術についての報告は渉猟しえなかった。遅発性 IST が起きたときの対応として術中 IST の対応に準じて考えると、①薬物治療（全身ヘパリン化の強化と抗血小板薬のローディング、オザグレルナトリウムやウロキナーゼの局所動注、tPA 静注、エダラボン投与による神経保護など）、②機械的治療（ガイドワイヤーやバルーンによる血栓の破碎、血栓吸引型デバイスの使用）が一般的な戦略と思われ、薬物治療の徹底は機械的治療よりも優先されるべきである。本症例での薬物治療に関しては、全身ヘパリン化とエダラボンの投与を行った。発症時間が不明であっ

たため、tPA は投与しなかった。血栓回収後の再閉塞を考慮して、前述の IST の機序から抗血小板薬の経胃管ローディングは必要であったと思われる。局所動注について、野村らは、休薬とステントの圧着不良による遅発性 IST の非完全閉塞例に対して、オザグレルナトリウム 40mg を閉塞部近位から動注し、ICA のステント内及び MCA 末梢の血栓が溶解した症例を報告している⁶⁾。本症例においても、ICA の完全閉塞例であったものの、一度は Marksman が閉塞部遠位に誘導できたため、早期再開通は得られなくとも、抗血栓薬や血栓溶解薬の局所動注を、危険を伴う SR での機械的治療の前に試行すべきであった。危険な手技と理解した上で、SR を用いた血栓回収を施行し、幸い術操作による大きな合併症がなく再開通が得られたが、実際にステントの遠位端が移動して短縮が起こった。運が良かっただけで、既存のステントに SR が絡まった場合、コイルの逸脱や機器の回収不能といった事態に陥り、收拾不可能な状況に陥っていた可能性がある。そうでなくとも、血管内皮障害による血栓形成の惹起や解離、牽引による穿通枝の引き抜きなど新たな合併症の発生も容易に想像される。よって、IST に対する SR による血栓回収は大きなリスクを有しており、基本的にどのような状況でも容認されない手技と考える。本症例での血栓回収では、吸引型カテーテルを病変部直近まで誘導できず、十分遠位までマイクロガイドワイヤーを誘導することが出来なかった。遠位塞栓を懸念すれば、血栓の破砕よりも吸引による血栓除去の方が望ましく、そちらを優先すべきと考える。最近では、trackability が高いと謳われる吸引型カテーテルも使用可能となっており、優先的に試す価値がある。さらに、マイクロカテーテルとして Marksman よりも広径のものを使用し legde effect を解消することで、さらに遠位まで吸引型カテーテルを誘導することができたかもしれない。吸引型カテーテル先端の shaping も試行錯誤すべきだった。バルーンカテーテルを病変部に誘導するのは困難と判断して SR の使用に踏み切ったが、その後、マイクロカテーテルによる lesion cross ができたため、wire

exchange によるバルーンカテーテルの誘導も可能であったと思われる。また、Marksman を更に遠位に誘導するために buddy wire technique¹¹⁾や細径のマイクログイドワイヤーとの double wire technique¹²⁾を試行することで、閉塞部の通過性と遠位での操作性が向上したかもしれない。Marksman が遠位に誘導できれば、バルーンカテーテルも病変に近づけたと思われる。何より、SR を使用しないために何ができるかを備えて考えておくべきであった。

今回 SAC から3-4週間後の IST 症例に SR を用いたことにより、図らずもステントは移動することがわかった。再開通したものの、大変危険な治療であったことを再認識した。本手技は血管内皮がステントを被覆している状態であっても、SR とステント間に生じる摩擦力によっては、ステントが剥がれ落ちる可能性も否定できないため、ステント留置後の期間が長ければ、SR が利用可能になるわけでもないだろう。ステント内狭窄の進行により IST が起こっている時点で、ステントの内皮被覆を想像するのは楽観的であり、どのような状況であっても容認されない手技であった。如何に急ぐ治療であっても、このような症例では緊急性よりも安全性を重んじて冷静に治療計画を構築すべきであり、SAC 適応患者の増加に伴い同様の事象が今後増えていくことが先見される今、悪しき対応として後方視的に参照して頂きたいと報告した。

【結語】

抗血小板薬の怠薬によりステント内血栓による内頸動脈閉塞を生じた症例に対して、SR での経皮的血栓回収療法を施行した症例を経験した。IST に対する SR の使用は決して安易に施行してはならず、再開通を急ぐ治療であっても、冷静にトラブルシューティングを練り、新たな合併症を防ぐ努力をすることが治療者間でのコンセンサスであると再認識した。同様の事故が起こらないよう情報共有を目的に報告した。

【利益相反開示】

筆頭著者および共著者全員に利益相反はない。

【文献】

- 1) Enomoto Y, Mizutani D, Yoshimura S, et al. Changing Paradigms of Antithrombotic Therapy in Neuroendovascular Therapy: Analysis of JR-NET 3. *Neurol Med Chir (Tokyo)* 2019; 59: 247-256.
- 2) Kevin P, Ya R H, Fangzhi J, et al. Meta-analysis of stent-assisted coiling versus coiling-only for the treatment of intracranial aneurysms. *Journal of Clinical Neuroscience*, 2016; 31: 15-22.
- 3) Martin RB: In-stent stenosis. pathology and implications for the development of drug eluting stents. *Heart*. 2003; 89: 218-224.
- 4) Fifi JT, Brockington C, Narang J, et al: Clopidogrel resistance is associated with thromboembolic complications in patients undergoing neurovascular stenting. *AJNR Am J Neuroradiol* 2013; 34: 716-720.
- 5) Kim B, Kim K, Jeon P, et al: Thromboembolic complications in patients with clopidogrel resistance after coil embolization for unruptured intracranial aneurysms. *AJNR Am J Neuroradiol* 2014; 35: 1786-1792.
- 6) Nomura T, Nonaka M, Onda T, et al. Very Late In-stent Thrombosis Occurred 15 Months after Stent-assisted Coil Embolization: A Case Report. *Neurol Med Chir (Tokyo)*, 2017; 2: 11-17.
- 7) Nii K, Inoue R, Morinaga Y, et al. Evaluation of Acute In-stent Thrombosis during Stent-assisted Coil Embolization of Unruptured Intracranial Aneurysms. *Neurol Med Chir (Tokyo)*, 2018; 10: 435-441.
- 8) Park KW, Hwang SJ, Kwon DA, et al. Characteristics and predictors

of drug-eluting stent thrombosis. Circ J, 2011; 75: 1626-1632.

9) Wang C, Tian Z, Liu J, et al. Flow diverter effect of LVIS stent on cerebral aneurysm hemodynamics: a comparison with enterprise stents and the pipeline device. J Transl Med, 2016; 14: 199.

10) Lee CY, Kim CH, Very late stent thrombosis following the placement of a crossing Y-stent with dual closed-cell stents for the coiling of a wide-necked aneurysm. J Neurointerv Surg. 2015 ;7:8.

11) Rajesh V, Ajay JS, Anil G. Buddy Wire Technique: A Simple Technique for Treating Calcified Lesion During Percutaneous Coronary Intervention: A Case Report. J Invasive Cardiol, 2006; 18: 129-30.

12) Muraoka K, Kuwahara K, Okuma Y, et al. Successful mitigation of the 'ledge effect' of the Excelsior XT-27 Flex using a double-wire technique: technical note. JNET, 2014; 8: 166-171.

【図表の説明】

Figure1

(A)左内頸動脈撮影正面(3D-DSA)(B)側面

3D-DSAにて瘤径8mmに増大した広頸の左傍鞍部内頸動脈瘤を認める。

Figure2

(A)術前の左内頸動脈撮影(動脈瘤が母血管から分離された角度)

(B)ステント支援下コイル塞栓術後。ほぼ完全閉塞となった。後交通動脈は温存されている。

(C)コイル留置前のcone beam CTにてステントの展開に問題がないことを確認した。

Figure3

再入院時 MRI 拡散強調画像。

(A)(B)左後頭葉、(C)左中心前回に拡散強調画像にて高信号を認める。

Figure4

(A)再開通前の左内頸動脈撮影。コイル塞栓された動脈瘤外側のステント展開部で閉塞が認められる。(B)再開通後の左内頸動脈撮影。TICI3 にて終了している。

Figure5

(A)Trevoを部分展開している。点線は血管を示す補助線で、矢頭はTrevoの遠位マーカを示している。LVISステント遠位の後交通動脈起始部付近から展開している。

(B)血栓回収術後の左内頸動脈撮影であり、LVISステントへの干渉によりステント遠位端が矢印の近位部までずれていた。点線はステント短縮前の遠位端を示している。コイル塊の明らかな偏位は認めなかった。

Figure6

術後 MRI 拡散強調画像。術前の梗塞巣が拡大しているが(B)(C)、左中大脳動脈支配領域の広範囲な脳梗塞を回避した。

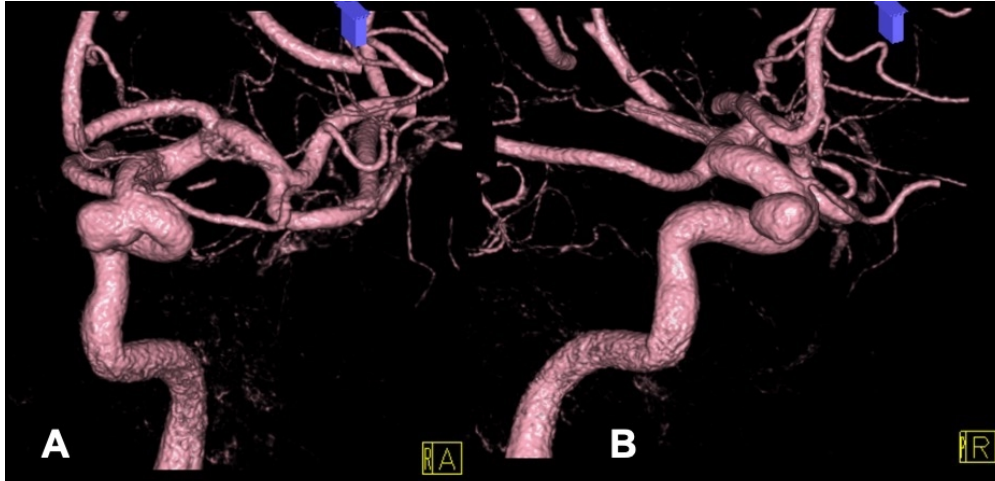


Fig1A,B

328x160mm (72 x 72 DPI)

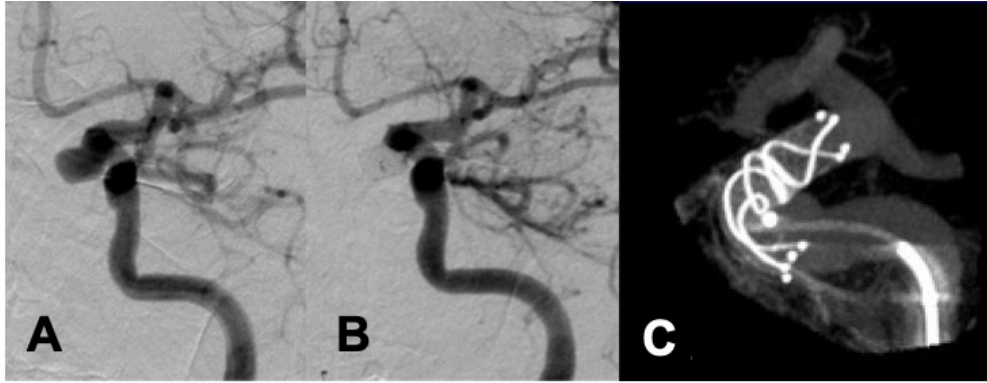

Fig.2A,B,C

260x103mm (72 x 72 DPI)

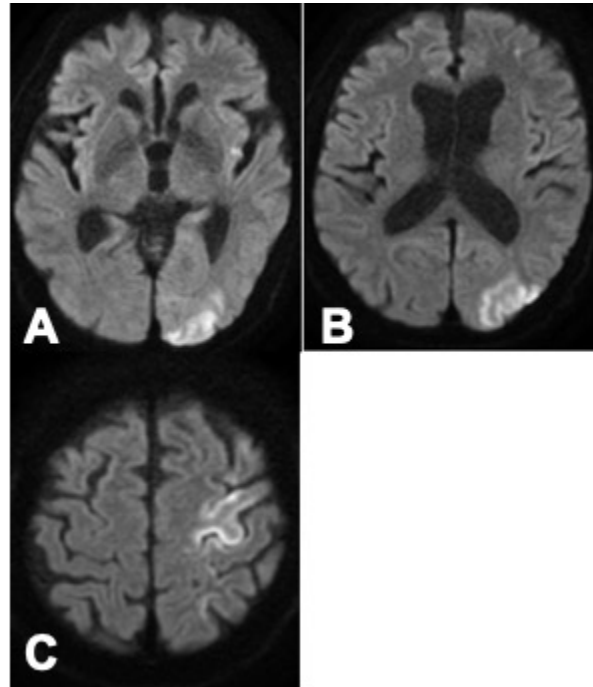


Fig.3A,B,C

107x124mm (72 x 72 DPI)

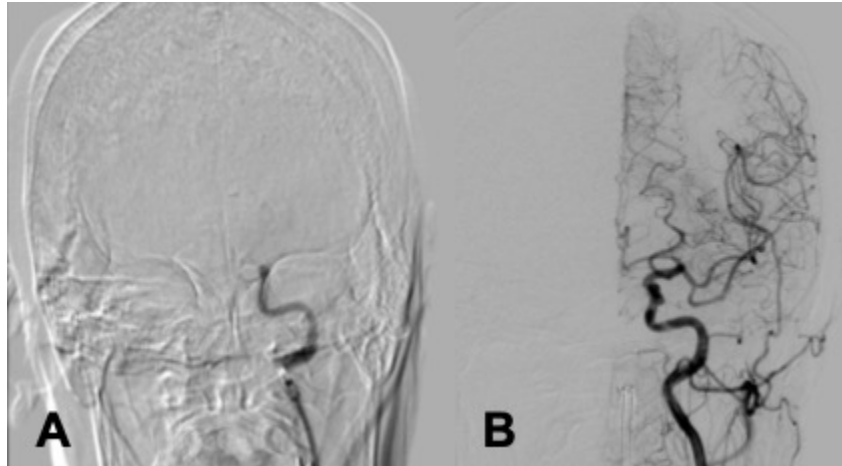


Fig.4A,B

148x85mm (72 x 72 DPI)

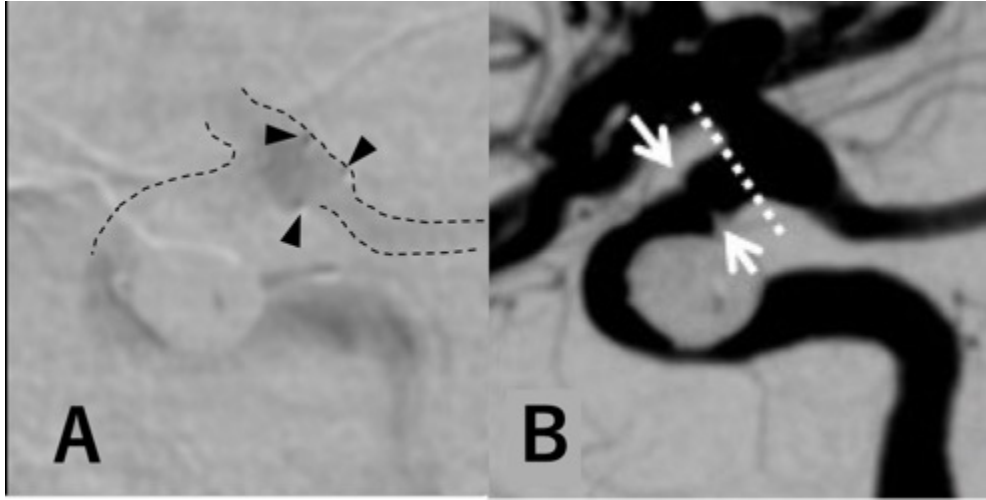


Fig.5A,B

173x87mm (72 x 72 DPI)

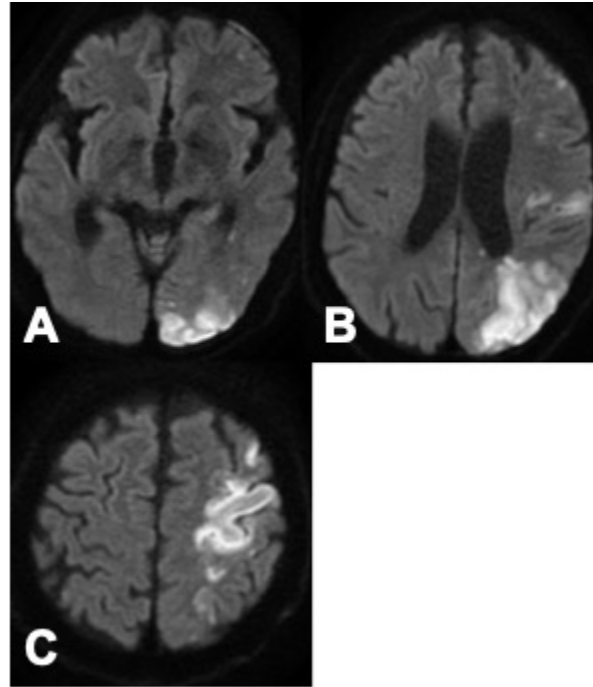


Fig.6A,B,C

107x123mm (72 x 72 DPI)