

# Loop-extraction techniqueを用いた 血栓回収テクニック

鶴田和太郎<sup>1)</sup> 松丸祐司<sup>1)</sup> 早川幹人<sup>1)</sup> 神谷雄己<sup>1)</sup>  
滝川知司<sup>2)</sup> 松村 明<sup>2)</sup>

## Loop-extraction technique for endovascular thrombectomy in internal carotid artery

Wataro TSURUTA<sup>1)</sup> Yuuji MATSUMARU<sup>1)</sup> Mikito HAYAKAWA<sup>1)</sup> Yuuki KAMIYA<sup>1)</sup>  
Tomoji TAKIGAWA<sup>2)</sup> Akira MATSUMURA<sup>2)</sup>

1) Department of Endovascular Neurosurgery, Toranomon Hospital

2) Department of Neurosurgery, University of Tsukuba

### ●Abstract●

**Objective:** We report recanalization of acute embolic occlusion of internal carotid artery with loop-extraction technique using two microcatheters.

**Clinical presentation:** A 66-year-old female developed dysarthria and left hemiparesis due to occlusion of the right internal carotid artery at the cavernous portion. Catheter intervention started 70 hours after the onset because of deterioration of the symptom despite anticoagulation therapy. The occluded internal carotid artery was successfully recanalized by the loop-extraction technique after failure of thrombo-aspiration and thrombectomy with a microsnare. The loop-extraction technique was an endovascular thrombectomy using a loop formed by two microcatheters. The loop was made by catching one catheter with a microsnare guided through the other catheter.

**Conclusion:** The loop-extraction technique is useful for retrieving clots, especially for organized thrombus due to cardiogenic embolism in internal carotid artery. Further experience is needed in order to establish the safety and efficacy of this technique.

### ●Key Words●

cerebral artery occlusion, loop-extraction, micro snare, recanalization, thrombectomy

1) 虎の門病院 脳神経血管内治療科

2) 筑波大学大学院 人間総合科学研究科 機能制御医学専攻 脳神経外科学

<連絡先: 鶴田和太郎 〒105-8470 東京都港区虎ノ門2-2-2 E-mail: wataro@cf6.so-net.ne.jp>

(Received July 19, 2010 : Accepted November 23, 2010)

## 緒言

脳血管閉塞に対する急性期治療として、組換え型組織プラスミノゲンアクチベーター (rt-PA) の静注療法が2005年10月に保険適応となり、現在まで本邦では第一選択となっている。しかしながら、rt-PA静注療法の適応は発症3時間以内に限定されており、実際にはrt-PAの適応とならない症例が多く存在している<sup>8,16)</sup>。また、rt-PA静注療法のみでは再開通が得られない例もあり、特に内頸動脈閉塞についての再開通率は低く、その後の予後も悪いと報告されている<sup>9,14)</sup>。脳血管閉塞に対する血管内治療については、局所線溶療法において

PROACT II study<sup>3)</sup>、MELT study<sup>11)</sup>の結果から有効性が証明されているが、一般的な治療とはなっていない。また最近ではrt-PA非適応例や無効例に対し、血栓除去専用デバイスであるMERCİ retriever (Concentric Medical, Mountain View, CA, USA)<sup>15)</sup>やPenumbra System (Penumbra, Alameda, CA, USA)<sup>1)</sup>を用いたスタディが海外で行われ有効性が報告されている。本邦でも2010年にMERCİ retrieverが認可され、今後が期待されているが、未だ普及には至っていない。また本症例治療時にはMERCİ retrieverは未承認であった。これまでの国内での血栓除去術の報告としては、現状で使用可能な異物回収デバイスのGoose-Neck microsnare (Microvena, White Bear

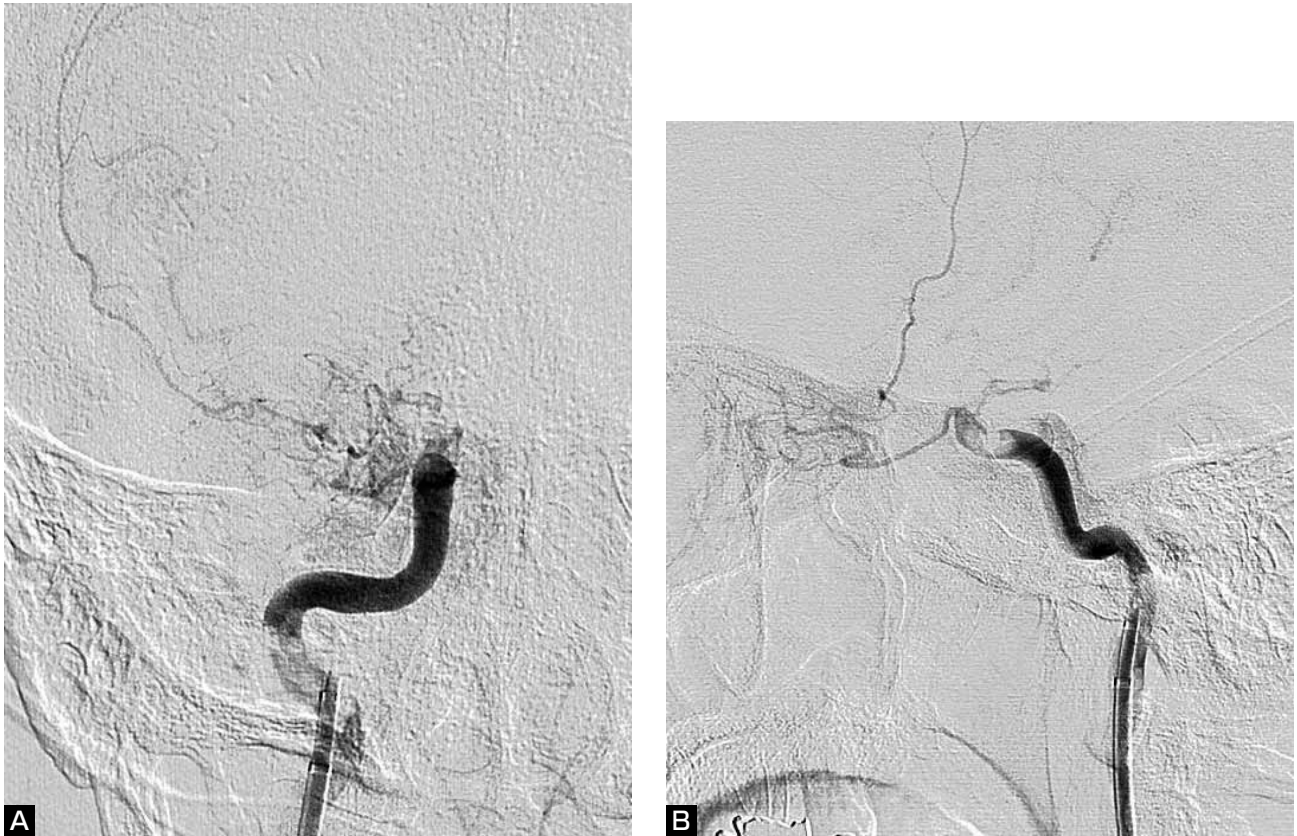


Fig. 1 Right internal carotid angiograms at 31 hours after symptom onset (A : A-P view, B : Lateral view).  
The right internal carotid artery is occluded at the cavernous portion with slow antegrade flow in the ophthalmic artery.

Lake, MN, USA) やSoutenir (ソリューション, 横浜) を用いたものが散見される<sup>4,5,12)</sup>. 今回我々は通常の方法では再開通が得られなかった内頸動脈に対し, 兵頭らが報告した方法を応用し, マイクロカテーテル2本で作ったループで血栓を捕捉する機械的血栓除去テクニック (loop-extraction technique) により, 再開通を得ることができた1例を経験したので報告する.

## 症 例

症例は66歳女性で既往歴に心房細動, 慢性腎不全, 狭心症があり, 冠動脈に薬剤溶出性ステントが留置されていた. 突然のふらつきと呂律不良で発症し, 約2時間で当院救急外来受診となった. 来院時には症状は改善しており, 構音障害を認めるのみであった (NIHSS 1点). MRIでは右中大脳動脈の分水嶺領域にわずかな梗塞像を認め, MRAでは右内頸動脈閉塞の所見であった. 入院後アルゴトロパンの点滴加療が開始された. 翌日の透析中, 血圧の低下に伴い左片麻痺と構音障害が悪化し (NIHSS 8点), MRIで右中大脳動脈の分水嶺領域に梗

塞の拡大を認めたため, 発症31時間で血管撮影を施行した. 右内頸動脈は, 海綿静脈洞部で閉塞していたが, 眼動脈分岐部まではゆっくりと順行性に描出されていた. (Fig. 1A, B). また内頸動脈終末部は開存しており対側からの側副血行を認めた.

発症から長時間が経過していたが, 透析による血圧低下で虚血症状が誘発されたこと, また冠動脈薬剤溶出性ステントによる抗血小板薬継続の必要性からバイパス術が困難なことを考慮し, 血管内治療を行う方針とした. 血栓溶解剤の使用は血栓の遠位への迷入の危険があると思われ, 血栓の物理的な回収を行うことにした. 8Frバルーン付きガイディングカテーテル CELLO (富士システム, 東京) を内頸動脈起始部に留置し, バルーンを拡張することにより順行性の血流を遮断し, 吸引カテーテル Thrombuster (カネカメディックス, 大阪) を血栓部まで誘導し, 吸引を行ったが, 血栓の回収はできなかった. 症状が改善傾向となったため, 再開通は断念し終了した. ところが, その2日後に左片麻痺, 構音障害が再増悪し共同偏視が出現した (NIHSS 11点). MRI上

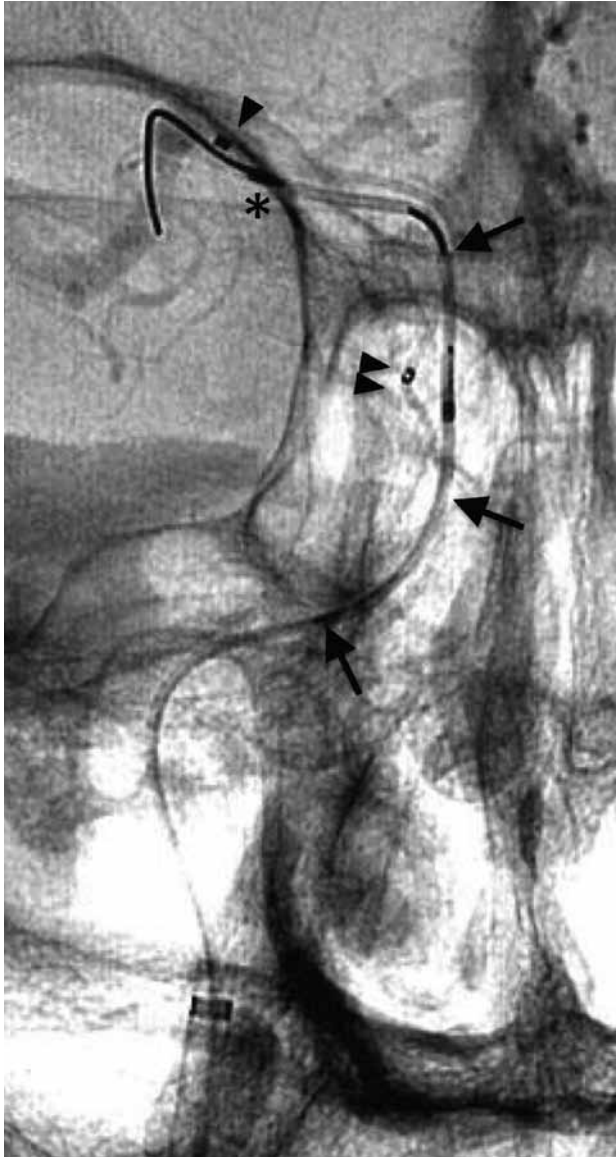


Fig. 2

- A : The microcatheter is crossed through the basket-shaped microsnare (Soutenir).  
 B : The loop of the microcatheter is made by catching one catheter with the microsnare guided through the other catheter.  
 C : The Schema of loop-extraction technique. The thrombus is captured by the loop of microcatheters.

の脳梗塞範囲はわずかに拡大したが、SPECTでは広範な右大脳半球の血流低下を認めたため、発症70.5時間で再開通術を施行することとなった。前回の手術で血栓吸引が困難であったため、異物回収用デバイスのSoutenirを用いて機械的血栓除去を行う方針とした。内頸動脈起始部にバルーン付きガイディングカテーテル 8 Fr CELLOを留置し、バルーン拡張下に、マイクロカテーテルProwler Select PLUS (Cordis, Bridgewater, NJ, USA)とマイクロガイドワイヤー Transend 300cm Floppy (Boston Scientific, Natick, MA, USA)を用いて閉塞部を通過させ、中大脳動脈M1部にマイクロカテーテルを留置した。ガイドワイヤーを抜去しSoutenirを誘導した。さらに、解離等が起きた場合に備えて閉塞部の遠位側に、もう一本別のマイクロカテーテル Echelon 10 preshaped 45 (eV3 Neurovascular Irvine, CA, USA)を留置した。Soutenirにより血栓除去を試みたが、血栓は回収できなかった。複数回Soutenirの位置を変えて試みたが同様で

あった。次に血栓の遠位側において、Soutenirでもう一本のマイクロカテーテル Echelon 10を把持し、カテーテル同士でループを形成して引き戻すことを試みた (Fig. 2A, B)。ガイディングカテーテルから吸引を続けていると、マイクロカテーテルのループがガイディング内に入ったところで吸引ができなくなり、そのままガイディングカテーテルごと抜去すると血栓が回収された。シース内にも血栓が存在している可能性があるため洗浄した。造影を行うと眼動脈分岐部より近位の血栓回収が確認されたが、眼動脈分岐部より遠位に残存血栓を認めた。スネアを用いればカテーテルの把持がより簡便ではないかと考え、2回目はSoutenirの代わりにGoose-Neck microsnare 4 mmを用いた。M1部でGoose-Neck microsnareのループを展開すると、マイクロカテーテル Echelon 10は容易にループ内を通すことができた。Echelon 10を把持して、同様にマイクロカテーテルでループを形成して引き戻してくると、残りの血栓が回収さ



**Fig. 3** Microcatheter loop is pulled back to the guiding catheter. (arrowhead: first marker of Echelon 10, double arrowheads: second marker of Echelon 10, arrows: Prowler Select PLUS, asterisk: cross over point)

れた (Fig. 3). 右内頸動脈造影では、閉塞部は完全開通しており残存狭窄はなく、末梢血管の閉塞もなかった (Fig. 4A, B). 合併症はなく、リハビリテーションによりNIHSS 3点まで回復し、発症40日で退院となった。

## 考察

マイクロカテーテル2本でloopを形成し、血栓を捕捉する方法 (loop-extraction technique) により、内頸動脈の再開通を得ることができた1例を経験した。これと同様のテクニックは、逸脱したコイルの回収法として、

過去に兵頭らにより学会報告されている (第23回日本脳神経血管内治療学会総会, 2007. 11. 15, 神戸)。兵頭らは1本のマイクロカテーテルをコイル塊の中に通して、もう1本のマイクロカテーテルとループを形成しコイル回収を行った。

これまでに報告されている機械的な脳血管の再開通の方法としては、マイクロカテーテルとワイヤーによる破砕<sup>2)</sup>、マイクロスネア等の異物除去デバイスを用いた破砕回収<sup>4,5,12)</sup>、バルーン血管形成術<sup>13,17)</sup> などがある。さらに最近では、血栓除去用の専用デバイスであるMERCİ retriever<sup>15)</sup> やPenumbra System<sup>1)</sup> を用いた血栓除去術での良好な結果が海外では報告されている。本邦でもMERCİ retrieverが承認となり、現在国内導入の準備が進められている。

塞栓性の限局型の血栓では、異物除去デバイスを用いた破砕回収が有効であることがあり、これまでにSoutenirを用いた報告が散見される<sup>7,10)</sup>。Soutenirでの血栓除去は、バスケット状のワイヤーを血栓内に埋没させて回収する方法である。血栓が柔らかい場合には有効であるが、本例のように基質化した固い血栓の場合には、バスケットが開かず、ワイヤーが血栓と血管壁の間をすり抜けてしまうことが予想される。

SoutenirやGoose-Neck microsnare単独で血栓回収が困難な固い血栓の場合に、我々が用いたloop-extraction techniqueでは、血栓の遠位側で形成されたループを引き戻すことにより有効に力が加わると考えている。手順については以下のようなものである (Fig. 2C)。①マイクロカテーテルaを血栓の遠位側まで誘導する。②別のマイクロカテーテルbを血栓の遠位側まで誘導し、さらにスネアの中を通しておく。③スネアでマイクロカテーテルbを把持しa, b2本のカテーテルでループを作る。④ループを形成した状態でゆっくり引き戻して血栓を回収する。基質化した固い血栓の場合、カテーテルは血栓と血管壁の間を通過することが多く、可能であれば血栓を挟み込むようなルートで2本のカテーテルが通ると有効に血栓に力が加わると考えられる。

機械的の血栓除去術の利点としては、第一に物理的操作により再開通率が高くなることがあげられる。MERCİ retrieverはラセン状のワイヤーにより、血栓を巻き込んで捕捉回収するシステムである。Multi MERCİ trialでは、発症8時間以内のrt-PA静脈注射療法適応外例、および無効例が対象となっており、164例中90例 (55%) でMERCİ単独で再開通が得られ、さらにrt-PA局所動注

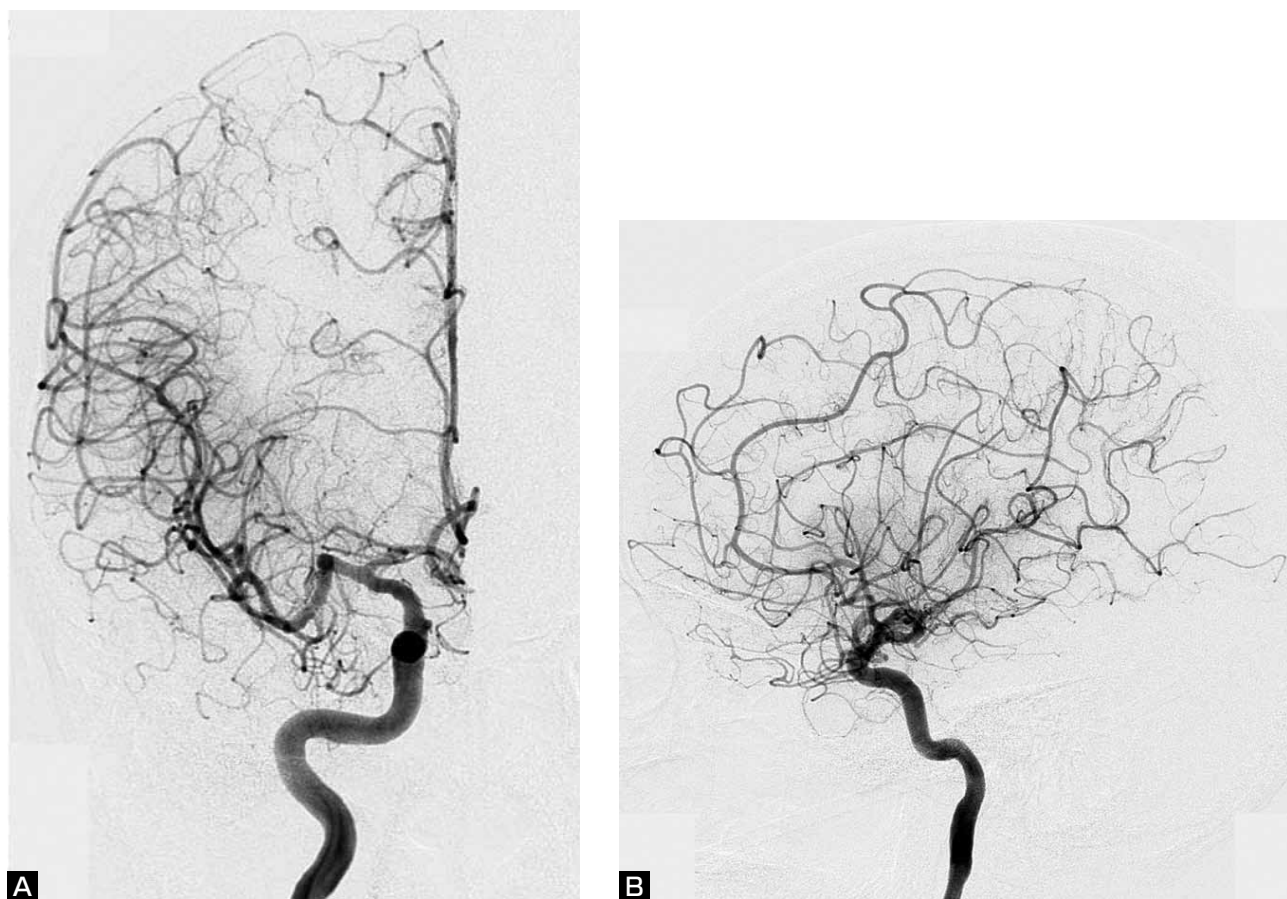


Fig. 4 Post-procedural right internal carotid angiogram (A : A-P view, B : Lateral view) demonstrates complete recanalization without any distal embolism.

や血栓破碎の手技の追加により112例（68%）で再開通が得られている<sup>12)</sup>。

第二の利点として血栓溶解剤を用いないため出血性合併症のリスクが低いことが考えられ、機械的血栓除去術を用いることで、治療のtime windowを拡大できる可能性がある。現在までrt-PA静注療法の研究であるNINDS<sup>16)</sup>では発症3時間、ECASS-Ⅲ<sup>6)</sup>で4.5時間であったtime windowが、Merci trialでは8時間に延長されている。

一方、機械的血栓除去術の注意点として、第一に穿孔や解離といった血管損傷がある。閉塞血管の径や屈曲の有無に十分注意を払って手技を行う必要がある。Loop-extraction techniqueではマイクロカテーテル2本で引き戻す操作となるため、血管径を考慮すると内頸動脈終末部までが適応と考えている。

第二に末梢塞栓に注意が必要である。血栓除去の際、血栓が柔らかい場合には血栓の破碎が起こり、末梢塞栓を起こす可能性が考えられる。このため血栓溶解剤の併

用が必要となるという意見もあり、末梢で再閉塞を起こした際に、血栓溶解剤の局所動注を追加している報告例も多い<sup>1,12,15)</sup>。出血性合併症が危惧されるところであるが、Multi MERCI trialでの症候性頭蓋内出血は16例（9.8%）に認められ、血栓除去術前にrt-PA静注を行った群では10%、行わなかった群では9.5%で、有意差はなかったとされている<sup>15)</sup>。またMERCIおよびMulti MERCI trialのrt-PA非適応例とrt-PA無効例の比較でも、症候性頭蓋内出血と周術期合併症に差はなかったと報告されている<sup>18)</sup>。本例では、発症から70時間余が経過している特殊な症例であり、血栓溶解剤の併用は行わない方針をとった。また、末梢塞栓予防として、Merci retrieverのシステムでは、バルーン付きガイディングカテーテルを内頸動脈に留置し、持続的に吸引することにより内頸動脈の血流を逆転させながら、血栓除去の手技を行うようになっている<sup>15)</sup>。我々も血栓除去を行う際にはバルーン付きガイディングカテーテルを用いて、順行性の血流の遮断や持続的な吸引を行った。

## 結 論

Loop-extraction techniqueは血栓の遠位側で形成したループにより血栓を捕捉回収する方法で、基質化した固い塞栓性血栓の回収に有効であると考えられる。しかしながら、安全性の確立した手技ではなく、症例の蓄積もないため、推奨はできない。今後、Merci等の血栓回収専用デバイスの普及が進めば、そちらが第一選択となるが、血管径が大きい内頸動脈閉塞においては本テクニックが有効となる症例も存在すると考えられる。現在使用できるデバイスを用いた血栓回収方法として報告した。

## 文 献

- 1) Bose A, Henkes H, Alfke K, et al: The Penumbra System: a mechanical device for the treatment of acute stroke due to thromboembolism. *AJNR* 29:1409-1413, 2008.
- 2) Clark WM, Barnwell SL, Nesbit G, et al: Safety and efficacy of percutaneous transluminal angioplasty for intracranial atherosclerotic stenosis. *Stroke* 26:1200-1204, 1995.
- 3) Furlan A, Higashida R, Wechsler L, et al: Intra-arterial prourokinase for acute ischemic stroke. The PROACT II study: a randomized controlled trial. *Prolyse in Acute Cerebral Thromboembolism*. *JAMA* 282:2003-2011, 1999.
- 4) Fourie P, Duncan IC: Microsnare-assisted mechanical removal of intraprocedural distal middle cerebral arterial thromboembolism. *AJNR* 24:630-632, 2003.
- 5) González A, Mayol A, Martínez E, et al: Mechanical thrombectomy with snare in patients with acute ischemic stroke. *Neuroradiology* 49:365-372, 2007.
- 6) Hacke W, Kaste M, Bluhmki E, et al: Thrombolysis with alteplase 3 to 4.5 hours after acute ischemic stroke. *N Engl J Med* 359:1317-1329, 2008.
- 7) Imai K, Mori T, Izumoto H, et al: Successful thrombectomy in acute terminal internal carotid occlusion using a basket type microsnare in conjunction with temporary proximal occlusion: a case report. *AJNR* 26:1395-1398, 2005.
- 8) Koennecke HC, Nohr R, Leistner S, et al: Intravenous tPA for ischemic stroke: team performance over time, safety, and efficacy in a single-center, 2-year experience. *Stroke* 32:1074-1078, 2001.
- 9) Linfante I, Llinas RH, Selim M, et al: Clinical and vascular outcome in internal carotid artery versus middle cerebral artery occlusions after intravenous tissue plasminogen activator. *Stroke* 33:2066-2071, 2002.
- 10) 中野智伸, 丹羽淳一, 高木輝秀, 他: バスケット型マイクロスネアを用いた内頸動脈塞栓症に対する血栓破碎術. *JNET* 2:154-158, 2008.
- 11) Ogawa A, Mori E, Minematsu K, et al: Randomized trial of intraarterial infusion of urokinase within 6 hours of middle cerebral artery stroke: the middle cerebral artery embolism local fibrinolytic intervention trial (MELT) Japan. *Stroke* 38:2633-2639, 2007.
- 12) Qureshi AI, Siddiqui AM, Suri MF, et al: Aggressive mechanical clot disruption and low-dose intra-arterial third-generation thrombolytic agent for ischemic stroke: a prospective study. *Neurosurgery* 51:1319-1327, 2002.
- 13) Ringer AJ, Qureshi AI, Fessler RD, et al: Angioplasty of intracranial occlusion resistant to thrombolysis in acute ischemic stroke. *Neurosurgery* 48:1282-1288, 2001.
- 14) Saqqur M, Uchino K, Demchuk AM, et al: Site of arterial occlusion identified by transcranial Doppler predicts the response to intravenous thrombolysis for stroke. *Stroke* 38:948-954, 2007.
- 15) Smith WS, Sung G, Saver J, Budzik R, et al: Mechanical thrombectomy for acute ischemic stroke: final results of the Multi MERCI trial. *Stroke* 39:1205-1212, 2008.
- 16) Tissue plasminogen activator for acute ischemic stroke. The National Institute of Neurological Disorders and Stroke rt-PA Stroke Study Group. *N Engl J Med* 333:1581-1587, 1995.
- 17) Ueda T, Sakaki S, Nochide I, et al: Angioplasty after intra-arterial thrombolysis for acute occlusion of intracranial arteries. *Stroke* 29:2568-2574, 1998.
- 18) Shi ZS, Loh Y, Walker G, et al: Endovascular thrombectomy for acute ischemic stroke in failed intravenous tissue plasminogen activator versus non-intravenous tissue plasminogen activator patients: revascularization and outcomes stratified by the site of arterial occlusions. *Stroke* 41:1185-1192, 2010.

## 要 旨

**【目的】** 再開通困難であった急性期内頸動脈閉塞に対し、マイクロカテーテル2本を用いた機械的血栓除去テクニック(loop-extraction technique)により、再開通が得られた1例を経験したので報告する。**【症例】** 66歳女性。右内頸動脈海綿静脈洞部閉塞の症例で、発症70時間で血管内治療を開始した。カテーテルによる血栓吸引やマイクロスネアによる血栓除去を試みたが再開通は得られなかった。マイクロカテーテル2本を血栓の遠位側まで誘導し、一方のカテーテルからのスネアで、もう一方のカテーテルを捕捉し、ループを形成した状態で引き戻してくると、血栓が回収され再開通が得られた。**【結論】** loop-extraction techniqueは内頸動脈内の基質化した塞栓性の血栓除去に有効であると考えられた。